ACTA RADIOLOGICA
SUPPLEMENTUM XLVII

DIE UROGRAPHIE BEI DER NIERENTUBERKULOSE

RÖNTGENDIAGNOSTISCHE UNTERSUCHUNGEN

VON

OLLE OLSSON

STOCKHOLM
1943

DIE UROGRAPHIE BEI DER NIERENTUBERKULOSE

RÖNTGENDIAGNOSTISCHE UNTERSUCHUNGEN

AKADEMISK AVHANDLING

SOM MED TILLSTÅND AV MEDICINSKA FAKULTETEN I LUND FÖR ERNÅENDE AV MEDICINE DOKTORSGRAD OFFENTLIGEN FÖRSVARAS Å KIRURGISKA KLINIKENS FÖRELÄSNINGSSAL FREDAGEN DEN 26 MARS 1943 KL. 10 F. M.

AV

OLLE OLSSON

MED. LIC., HB.

LUND

HÅKAN OHLSSONS BOKTRYCKERI

1 9 4 3

R. UNIV
BIBLIOTHEEK
LEIDEN

AUS DER RÖNTGENDIAGNOSTISCHEN ABTEILUNG DES KRANKENHAUSES
DER UNIVERSITÄT LUND, SCHWEDEN
(VORSTAND: DOZ. H. HELLMER)

DIE UROGRAPHIE BEI DER NIERENTUBERKULOSE

RÖNTGENDIAGNOSTISCHE UNTERSUCHUNGEN

VON

OLLE OLSSON

LUND
HÅKAN OHLSSONS BOKTRYCKERI
1 9 4 3

Übersetzung: Dr. med. Dora Jacobsohn

R. UNIV
BIBLIOTHEEK
LEIDEN

VORWORT.

Es sei mir erlaubt, zu Beginn dieser Arbeit allen denen zu danken, die mir in selbstloser Weise bei ihrer Durchführung geholfen haben.

Zunächst möchte ich mich in grosser Dankbarkeit an Herrn Doz. Dr. Hans Hellmer wenden. Es war für mich ein besonderes Glück, in ihm einen Lehrer mit so hoher Begeisterung für das röntgendiagnostische Arbeitsfeld zu finden. Durch seine ernste, kameradschaftliche Leitung und aufopfernde Arbeit, die der Röntgendiagnostik auf vorbildliche Weise dient, sind auch meine Untersuchungen angeregt und gefördert worden.

Meine besonderen Dank möchte ich auch Herrn Professor J. P. Strömbeck aussprechen für sein Interesse und besonders seine positive Kritik und seine Freundlichkeit, mir die gesamten Krankengeschichten der Chirurgischen Klinik zur Verfügung zu stellen.

In demselben Sinne richte ich meinen ehrerbietigen Dank an Herrn Professor G. Petrén.

Herr Dr. E. Ljunggren hat mir durch seine grosse Erfahrung, die er mir in der selbstlosesten und entgegenkommensten Weise mitteilte, unschätzbare Hilfe geleistet, und ich möchte ihm hierfür herzlich danken.

Den Kollegen an der Chirurgischen Klinik danke ich für die gute Zusammenarbeit. Ganz besonders möchte ich mich an Herrn Doz. H. B. Wulff mit meinem Dank für wertvolle Besprechungen richten.

Den Kollegen in der Röntgendiagnostischen Abteilung spreche ich meinen besonderen Dank für ihre grosse Kameradschaftlichkeit und Hilfe aus. — Dem gesamten Personal der Abteilung danke ich vielmals für seine ständige Hilfsbereichtschaft.

Für ihr freundliches Entgegenkommen möchte ich den Angestellten der Universitätsbibliothek meine Dankbarkeit bezeugen.

Mit besonderer Freude danke ich an dieser Stelle meinen Eltern ehrerbietig und herzlich für ihre selbstlosen Opfer und ihr grosses Vertrauen.

Endlich danke ich meiner Frau für ihre unermüdliche Hilfe und unerschütterliche Zuversicht.

Lund, im Februar 1943

Olle Olsson.

INHALT.

		Seite	Abb.
Begriffsbestimmung		7	
Einleitung		7	
Kap. I.	Allgemeine Literaturübersicht	12	
	Zielsetzung	13	
Kap. II.	Material	18	
	A. Auswahl des Materials	18	
	B. Charakteristik des Materials	20	1—2
	C. Untersuchungstechnik	23	
Kap. III.	Teil I. Das funktionelle Moment der urographischen Diagnostik der Nierentuberkulose	26	
	A. Die Kontrastdichte im Nierenbecken	26	
	a) Einleitung und Literaturübersicht	26	
	b) Faktoren, die den Grad der Kontrastdichte im Nierenbecken bestimmen	29	
	c) Einteilung des Materials im Hinblick auf die Kontrastdichte im Nierenbecken	32	
	B. Die Beziehung der Kontrastdichte im Nierenbecken zu der Ausbreitung des pathologischen Prozesses im Nierenparenchym	34	
	a) Frühere Untersuchungen	34	
	b) Material	37	3—7
	c) Diskussion	45	
	1. Die Kontrastdichte im Nierenbecken bei Doppelnieren	47	8—10
	2. Normale Kontrastdichte nur in Teilen des Nierenbeckens	50	11—14
	3. Fälle mit guter Kontrastdichte im Nierenbecken bei stark ausgebreitetem tuberkulösen Prozess im Nierenparenchym	56	15—18
	C. Besprechung der im ersten Teil des vorigen Kapitels erhaltenen Resultate	57	19
Kap. III.	Teil II. Das anatomische Moment der urographischen Diagnostik der Nierentuberkulose	62	
	A. Sind bei allen Fällen von Nierentuberkulose urographisch nachweisbare Veränderungen vorhanden?	62	
	a) Die Urographie bei der Frühdiagnose der Nierentuberkulose	63	20—35

	Seite	Abb.
b) Die Voraussetzungen für das Auftreten der Veränderungen auf dem Röntgenbild	84	
1. Eine Calyxstenose ohne radiographisch nachweisbare Veränderungen der Nierenbeckenform	86	36—44
2. Die Bedeutung der primäranatomischen Nierenbeckenform für die Röntgenpathologie der Nierentuberkulose	92	45
c) Die urographisch nachweisbaren Veränderungen im vorliegenden Material	95	
B. Gestatten die urographisch nachweisbaren Veränderungen eine Artdiagnose?	95	46—50
Zusammenfassung und Schlusswort	101	
Kasuistik	108	
Literatur	157	

Begriffsbestimmung.

Urographie.

Mit Urographie (Hellmer) wird die Kontrastdarstellung der Harnwege durch Zufuhr einer Kontrastsubstanz, die durch die Nieren ausgeschieden wird, bezeichnet. Synonyme: Ausscheidungsurographie, Ausscheidungspyelographie, intravenöse Pyelographie.

Nierentuberkulose.

Mit Nierentuberkulose wird, wenn nichts weiter angegeben ist, die ulcerös käsig-kavernöse Nierentuberkulose gemeint. Sie ist in dieser Arbeit in allen ihren Formen von Interesse, von der kleinsten Veränderung ulceröser Natur bis zu der die ganze Niere befallenden käsig-kavernösen Einschmelzung. Dagegen werden die übrigen auf tuberkulöser Basis entstehenden Nierenveränderungen, soweit sie nicht differentialdiagnostisch besprochen werden, beiseite gelassen. Hierzu gehören die bei Miliartuberkulose auftretenden Nierenveränderungen und diejenigen Formen von Nierentuberkulose, die als fibröse, chronische Nierentuberkulose und disseminierte Knotenform bezeichnet werden. Die Einschränkung bezieht sich nicht nur auf die pathologisch-anatomischen Einzelheiten, sondern ist von entscheidender praktischer Bedeutung. Hiervon zeugt schon der Name *chirurgische* Nierentuberkulose. Diese allgemein angewandte Bezeichnung weist auch darauf hin, dass diese Tuberkuloseform für eine aktive Therapie zugänglich und geeignet ist.

Einleitung.

Die Nierentuberkulose kann meistens ohne Röntgenuntersuchung diagnostiziert werden. Hierauf beruht es, dass die Ansichten der einzelnen Verf. über die Notwendigkeit der Röntgenuntersuchung einander stark widersprechen. Besonders auffallend geht dieses aus einem Vergleich der Auffassungen zweier auf dem Gebiete der Nierentuberkulose

so hervorragenden Forscher wie Wildbolz und Thomas hervor. Der erstere hält die Röntgenuntersuchung in der überwiegenden Mehrzahl der Fälle für unnötig, wenn auch in den späteren Jahren mit einer Einschränkung hauptsächlich für Frühfälle. Thomas dagegen hat schon von Beginn seiner urologischen Laufbahn an die Notwendigkeit der Röntgenuntersuchung in mehreren Arbeiten stark hervorgehoben.

Sucht man nach den Gründen, aus denen die Röntgenuntersuchung angewandt wird, so findet man hierfür hauptsächlich Folgendes angegeben:

1) Verkürzung der diagnostischen Prozedur.
2) Frühdiagnose.
3) Diagnose eines abgeschlossenen Herdes.
4) Differentialdiagnose zwischen chirurgischer und anderer Nierentuberkulose.

Die eben erwähnten Faktoren sind zwar zweifellos wichtig, bilden aber bei weitem nicht alle Indikationen für die allgemeine Anwendung der Röntgenuntersuchung. Der hauptsächliche Grund ist wahrscheinlich der immer stärkere Wunsch der modernen Chirurgie, die Entscheidung bei ernsten therapeutischen Eingriffen nicht auf Grund von Indizien zu fällen, sondern eine sicherere Grundlage zu erhalten, wie es die direkte Demonstrierung eines pathologischen Prozesses — hier also durch die Röntgenuntersuchung — ist. Wenn auch andere Untersuchungsmethoden zum Ziele führen können, so bietet die Röntgenuntersuchung jedenfalls noch eine wichtige Kontrolle vor diesem so ernsten und irreversiblen Eingriff wie der Nephrektomie.

Für die Untersuchung der Harnwege verfügt die Röntgendiagnostik über drei praktisch anwendbare Untersuchungsformen:

1) Die Leeraufnahme.
2) Die retrograde Pyelographie.
3) Die Urographie.

Die Untersuchungsmethoden sind in der Reihenfolge angeführt, in der sie in die Röntgendiagnostik eingeführt wurden.

Rumpel (1903) ist offenbar der erste gewesen, der bei der Nierentuberkulose auf Veränderungen der Harnwege, die auf Leeraufnahmen zu erkennen sind, hingewiesen hat. In Skandinavien hat zuerst Forssell die Aufmerksamkeit auf diese Untersuchungsform gerichtet, deren Wert Söderlund, der zur Entwicklung der Methode wesentlich beigetragen hat, hervorhob. Nach der Einführung der Kontrastmethoden ist diese Untersuchungsform unterschätzt worden, eine Entwicklung, die durchaus verhindert werden muss: Die Leeraufnahme soll, im einzelnen durchgearbeitet, ausnahmslos der Kontrastuntersuchung zugrundegelegt werden. Hierdurch wird die Diagnostik nicht unwesentlich bereichert

und der in der Röntgendiagnostik verbreiteten Neigung entgegengearbeitet, wahllos bei allen Fragestellungen zur Kontrastzufuhr zu greifen.

Sind die Ansichten über die Röntgenuntersuchung bei der Nierentuberkulose oder beim Verdacht auf Nierentuberkulose schon geteilt, so gilt dies noch mehr in bezug auf die für die Kontrastuntersuchung benutzten röntgendiagnostischen Methoden. Es handelt sich hier hauptsächlich um die Frage, ob die Kontrastuntersuchung der Harnwege durch eine Kontrastfüllung in retrograder Richtung oder durch die Blutbahn vorgenommen werden soll. Da es sich hierbei um die Feststellung anatomischer Veränderungen handelt, wird von vielen Autoren, darunter von Lichtenberg und Boeminghaus als hervorragendste Vertreter, hervorgehoben, dass die retrograde Pyelographie die zweckmässigste Untersuchungsform sei. Diese von Voelcker und von v. Lichtenberg 1906 angegebene Methode wurde 1911 von v. Lichtenberg und Dietlen als für die Diagnostik der Nierentuberkulose geeignet beschrieben. Auf ihren Wert hat besonders Hryntschak hingewiesen, der das beste Untersuchungsresultat durch Kontrastfüllung während der Durchleuchtung erhielt. Die Methode, die fälschlich als Pyeloskopie bezeichnet wird, stammt von Legueu.[1]

Im Hinblick auf die Gefahren, mit der diese Untersuchungsmethode verbunden ist, ist jedoch mehrfach gegen ihre Anwendung Einspruch erhoben worden. Die Gefahren, um die es sich hierbei handelt, sind vor allem eine miliare Aussaat des tuberkulösen Prozesses durch Eröffnung der Blutbahnen bei dem instrumentellen Eingriff oder durch die Injektion des Kontrastmittels. Hierbei kommt es häufig, auch wenn die Injektion mit grösster Vorsicht unter Durchleuchtungskontrolle ausgeführt wird, zu einer Ruptur in den Fornixteilen der Nierenkelche als Einleitung zu dem röntgendiagnostisch nachweisbaren Kontrastübergang in das Gefässystem, der als pyelovenöser Reflux bezeichnet wird (Hinman und Lee-Brown). Eine ähnliche Gefahr ist bei der Urographie vorhanden, bei der es ebenfalls, wie Hendriock zuerst gezeigt hat, wenn auch selten, zu einem pyelovenösen Reflux kommen kann. Eine durch die Urographie entstandene Miliartuberkulose konnte Verf. jedoch in der Literatur nicht beschrieben finden. (Baker erwähnt zwar in einer Arbeit 1940, dass Rudnick im Begriff sei, einen Aufsatz zu schreiben »in which he is reporting several instances of the production of miliary tuberculosis by the use of intravenous urography».) Eine andere Gefahr, auf die hingewiesen wurde, ist die Infektion der gesunden Niere via Ureterkatheter. Um dieses zu verhindern, sind z. B. von Thomas u. a. verschiedene Modifikationen der Untersuchungstechnik angegeben worden.

[1] Die Bezeichnung Pyeloskopie sollte aus der Literatur verschwinden. Der Terminus technicus ist Pyeloradioskopie. Die von Prévôt angegebene Benennung »gezielte Pyelographie» beschreibt das Verfahren gut.

Obwohl von verschiedener Seite versichert wird, dass man diese Gefahren nicht zu überschätzen braucht, muss hervorgehoben werden, dass sich unter denjenigen, die davor warnen, Autoren mit anerkannter Erfahrung und Kritik finden, z. B. Casper, Rubritius und Wildbolz. In diesem Zusammenhang können auch Clairmont und Schaffhauser, Hinman, Kneise, Necker und Wieser genannt werden. Die beiden letzten halten die retrograde Pyelographie sonst für die beste Methode der Kontrastuntersuchung, ausser gerade bei der Nierentuberkulose.

Die retrograde Pyelographie wird überhaupt im allgemeinen, besonders wenn die Nierenbeckenanatomie untersucht werden soll, wesentlich mehr benutzt als die Urographie. Dieses geht deutlich aus einem Aufsatz von Cumming und Chittenden hervor. Diese machten im Jahre 1936 eine Rundfrage bei 161 amerikanischen Urologen, Röntgenologen und Pathologen, von denen 34 eine Erfahrung von über 1000 Urographien hatten, über deren Einstellung zu den Kontrastmethoden für die Röntgenuntersuchung der Harnwege. Aus den Antworten geht hervor, dass ca. 80 % der befragten die Urographie für nur die Hälfte oder weniger ihrer Kontrastuntersuchungen vorzogen und, nach der Ansicht der Verfasser, also nur ca. 20 % der Urographie gegenüber eine günstige Haltung einnahmen.

Folgendes kann jedoch diese auffallende Diskrepanz offenbar zum grossen Teil erklären: Es liegt in der Natur der Sache, dass an die Röntgenuntersuchung auf einer urologischen Spezialklinik meistens wesentlich geringere Anforderungen gestellt werden als in allgemeinen Krankenhäusern. Eine grosse Zahl der Patienten wird in die urologische Spezialklinik geschickt, nachdem die Diagnose gestellt worden ist. Ausserdem ist auf einer derartigen Abteilung das Durchgehen des ganzen urologischen Arsenals unter Anwendung der Cystoskopie, des Ureterenkatheterismus etc. bei jedem Fall selbstverständlich. Die Ausführung der retrograden Kontrastfüllung ist deshalb trotz seiner Gefahren am naheliegendsten, wenn eine Kontrastuntersuchung notwendig wird.

Wesentlich anders ist die Rolle der Röntgenuntersuchung bei Fällen, bei denen die klinische Fragestellung noch offen ist (sog. Untersuchungsfälle), oder bei denen nur ein mehr oder weniger begründeter Verdacht auf eine Nierentuberkulose vorhanden ist. Hier gilt es, mit leicht zugänglichen diagnostischen Mitteln die Fälle abzugrenzen, die vom Spezialisten weiter untersucht werden sollen. Im wesentlichen dasselbe gilt für urologische Fälle, bei denen die Urographie als erste orientierende Untersuchungsmethode benutzt wird. Für die eben erwähnten Fälle hat die Röntgenuntersuchung und besonders die Urographie einen unbedingten Wert. Dieses scheint von Ljunggren überzeugend in einer Arbeit (1934) »*Über die Frequenz der Nierentuberkulose in Schweden*» gezeigt worden zu sein. Lj. zeigt hier, dass die Zahl der Nephrektomien wegen Nierentuberkulose seit 1930 in Schweden erheblich zugenahm,

trotzdem die Tuberkulose sonst während der entsprechenden Zeit abgenommen hat, und er schliesst: »Diese Zunahme scheint wahrscheinlich überwiegend darauf zu beruhen, dass wir am Ende des Jahres 1929 ein neues, äusserst wertvolles diagnostisches Hilfsmittel bekamen, nämlich die intravenöse Pyelographie».

Es soll schon jetzt mit grösster Schärfe hervorgehoben werden, dass man sich hier ebensowenig wie sonst in der Medizin mit der Röntgenuntersuchung allein begnügen darf. Sie ist nur ein diagnostisches Hilfsmittel, dass die urologische Untersuchung nicht ersetzen will. Diese Anschauung geht vielleicht am deutlichsten aus der Angabe hervor, dass die an dem folgenden Material ausgeführten Röntgenuntersuchungen *ausnahmslos* auf Wunsch des Klinikers ausgeführt, und die Untersuchungsresultate ebenfalls *ausnahmslos* von dem Röntgenologen mit dem Kliniker besprochen wurden.

KAP. I.

ALLGEMEINE LITERATURÜBERSICHT.

Ihrer Bedeutung entsprechend ist die Literatur über die Urographie bei der Nierentuberkulose sehr umfangreich und zuweilen nur schwer zu überblicken. Der Grund hierfür liegt vor allem in der wechselnden Nomenklatur, fehlenden Angaben über die Untersuchungstechnik und dem Umstande, dass die Angaben entweder in Arbeiten über die Nierentuberkulose, die die Röntgendiagnostik nur teilweise behandeln, oder in Urographiearbeiten zu finden sind, die sich u. a. auch mit der Nierentuberkulose befassen. Ausserdem sind einige Arbeiten nur als kurze Referate zugänglich. Die folgende Literaturzusammenstellung, die keinen Anspruch auf Vollständigkeit erhebt, soll die Anschauungen über die Urographie bei der Nierentuberkulose in möglichst übersichtlicher Form kurz darstellen.

Die grundlegenden Arbeiten über die Urographie aus den Jahren 1928—30 stammen von v. Lichtenberg, Roseno, Swick, Boeminghaus u. a. In diesen Arbeiten werden Versuche geschildert, in denen es als Resultat vieljähriger Arbeit zahlreicher Forscher gelang, die Harnwege durch Inanspruchnahme der exkretorischen Nierenfunktion mit verschiedenen Kontrastmitteln via Blutbahn zu füllen. Die Eigenart der Methode wird vor allem von v. Lichtenberg unter Hinweis auf ihren physiologischen Charakter deutlich gekennzeichnet: »Denn die neue Methode ist eine rein physiologische Methode, nicht nur in dem Sinne, dass bei ihrer Anwendung die Störungen wegfallen, welche an der alten durch mechanische Momente (Instrumente und Anspannung) und chemischen Reiz haften mussten, sondern auch deshalb, weil sie auf den wichtigsten physiologischen Funktionen des Harnsystems, auf der sekretorischen Funktion, also auf der Harnbereitung und auf der motorischen Funktion der ableitenden Harnwege, auf der Harnbeförderung, aufgebaut ist.» Es werden auch auf dieser Basis Versuche zur Abgrenzung des Anwendungsbereiches der Urographie gemacht, und dabei die retrograde Pyelographie den anatomischen Fragestellungen vorbehalten. v. Lichtenberg sagt jedoch: »Morphologisch bietet die Methode über die

physiologischen Aufschlüsse hinaus ein sozusagen veredeltes Urogramm, welches den tatsächlichen, physiologisch vorhandenen, ständig wechselnden Zustand der harnableitenden Wege in allen seinen Phasen wiedergibt. Wir finden also hier Physiologie und Morphologie eng miteinander verflochten.»

Auf die oben erwähnten, grundlegenden Arbeiten folgen zahlreiche Angaben über die Brauchbarkeit der Methode für die Röntgendiagnostik der Nierentuberkulose. Die meisten dieser Mitteilungen sind in Aufsätzen zu finden, die einen kasuistischen Beitrag liefern und zur Untersuchung der Möglichkeiten dieser Methode für diese röntgendiagnostische Spezialfrage anregen wollen. (Hellström, Jungano, 1930, Roswell, Dunham, Sweetser, 1931, Stobbaerts, 1932, Cifuentes, Markiewitz, Vajano, 1933).[1]

Ziemlich bald wurden grössere Zusammenstellungen gemacht. Perlmann erwähnt 1931 in einer Mitteilung über seine Erfahrung mit Abrodil als Kontrastmittel, dass er bei 21 Fällen von Nierentuberkulose eine Urographie ausgeführt hat. Die Resultate werden jedoch nur allgemein angegeben. Migliardi berichtet 1932 über 26 urographierte Fälle von Nierentuberkulose. Er findet die Methode geeignet, besonders bei Fällen, in denen keine retrograde Kontrastfüllung vorgenommen werden kann. Eine ähnliche Ansicht vertritt im folgenden Jahre Dreyfus ebenfalls auf Grund von 26 Fällen. D. findet die Urographie besonders für die Seitendiagnose brauchbar. So konnte sehr häufig auf der kranken Seite keine Ausscheidung festgestellt werden. Im selben Jahre teilen Jäger Untersuchungsresultate von 19, Neuwirth von 16 und Papin von 38 Fällen unter Hinweis auf Fehlerquellen beim Bazillenbefund im beim Ureterenkatheterismus gewonnenen Harn mit, ausserdem Teposu, Danicico und St. Jianu auf Grund von 17 Fällen, unter denen 3 Frühfälle eine falsche Diagnose erhielten, und Teposu und Danicico auf Grund von 32 Fällen. Im Jahre 1934 berichtet Bergström über 15 Fälle und schliesst u. a., dass die Urographie eine gute Methode zur Funktionsuntersuchung ist, und dass sie auch dann eine Diagnose ermöglicht, wenn keine Bazillen nachgewiesen werden können, und bei einigen Fällen den Ureterenkatheterismus überflüssig macht. Im gleichen Jahre teilt Pascual 23 Fälle mit, bei denen er durch hauptsächliche Untersuchung der Funktion eine Seitendiagnose stellen konnte. Timpano und Gianotti veröffentlichen 1935 18 und Blasucci 16 Fälle. Später findet man ab und zu ähnliche Zusammenstellungen, z. B. im Jahre 1938 einen Bericht über 16 Fälle von Lissowskaya und Bondarenko. In einer

[1] Ein Reichtum von Arbeiten derselben Art aus späterer Zeit (Fleck, Hogge, Laurent, 1934, Ercole, 1936, Dodero, 1937, Lachs, 1939, Popescu-Buzeu, Bares und Theodorescu, 1940 und Polgár, 1941) zeigt nur, dass die Methode vielfach noch nicht genügend geprüft worden war, und dass man der Literatur keine übereinstimmenden Erfahrungen entnehmen konnte.

Arbeit »Prinzipien und Erfahrungen betreffend die Urographie», die sich durch eine gesunde kritische Anschauung über die Urographie auszeichnet, berichtet Reitan, 1937, u. a. über 49 Fälle von Nierentuberkulose mit bei 28 richtiger Diagnose auf Grund einer Urographie, bei 14 im wesentlichen richtiger und mit falscher Diagnose bei 7 Fällen.

Viele der erwähnten Verfasser teilen in ihren Arbeiten gute Resultate mit der Urographie mit und treten enthusiastisch für diese Untersuchungsmethode ein. Diese Anschauung findet man z. B. bei Ravasini, 1932, der sagt, dass er »ein grosser Anhänger der Methode, die besonders bei der Nierentuberkulose ausgezeichnete Dienste leistet» sei. Für die Urographie bei der Nierentuberkulose sprechen sich auch Bachrach, Blum, Bonino, Emmett und Braasch, Herman und Minder aus.

Wie häufig bei derartigen Fragen ist jedoch oft keine genügende Basis für die Schlussfolgerungen, die gezogen werden, vorhanden. Das Material ist zu klein, häufig einseitig ausgewählt und mit wechselnder Technik untersucht. Dass die Methode in Wirklichkeit nicht immer erfolgreich war, geht auch aus der Einstellung vieler Verf. hervor, die die Urographie besonders bei Frühfällen für unzureichend halten. Diese Ansicht vertreten Simon, 1932, Hutter, Lasio, 1933, Nisio, 1935, Jáki, Lett, Novak, Staehler, 1936, Thomas, Stebbins, Rigos, 1939. Riva-Crugnola versuchte 1936 experimentell am Hunde zu beweisen, dass die Urographie für die Frühdiagnose nicht geeignet ist (s. weiteres in dem Abschnitt über die Frühdiagnose). Eine andere allgemein bevorzugte Anschauung akzeptiert die Urographie bei Fällen, bei denen die Katheterpyelographie aus irgendeinem Grunde nicht ausgeführt werden kann. (Gutiérrez, 1931, Braasch, 1933, Beyer, Papin und Berne-Lagarde, 1935, Heusser, 1937, Clairmont und Schaffhauser, 1938.)

Zahlreiche Verfasser verhalten sich ablehnend und ziehen, wenn eine Röntgenuntersuchung in Frage kommt, die retrograde Pyelographie wegen der, wie angenommen wird, grösseren Sicherheit, wegen Zeitersparnis oder aus ökonomischen Gründen vor. Unter diesen befinden sich Waters, Pask, 1933, Suter, 1934, Bilger und Julien, 1935, Hryntschak, Priestley, 1937, Haenisch, Carver, Mucchi, 1938, Lauber, Chevassu, 1939, Boeminghaus, 1940, Kornblum, 1941, Bach, 1942.

Im Zusammenhang mit dem grossen Interesse, das man der Urographie als Nierenfunktionsprobe widmete (»Diodrast- oder Per-Abrodil-Clearance»), ist ihr Wert als funktionelles Diagnostikum bei der Nierentuberkulose ebenfalls geprüft worden. Ein besonderer Anlass hierfür war, dass man im Glauben, dass die Urographie die Erwartungen in bezug auf die anatomische Diagnostik nicht erfüllte, diagnostisch wertvolle Resultate aus der Registrierung der Funktion zu gewinnen versuchte. Man ging dabei in der Hauptsache auf 2 Wegen vor, der Bestimmung der Kontrastdichte des ausgeschiedenen Harnes und der Messung der Zeit, nach der die Kontrastausscheidung in das Nierenbecken beginnt.

(Die Methoden zur Untersuchung der Nierenfunktion nach Injektion von Per-Abrodil auf nicht röntgenologischem Wege sollen hier nicht erwähnt werden.) In diesem Zusammenhang sind auch Untersuchungen zu nennen, (z. B. von Jáki und Hutter), in denen der Funktion der ableitenden Harnwege besonders für die Frühdiagnose spezielle Beachtung geschenkt wird. Die Rolle der Funktionsuntersuchung für die Diagnostik wird in der Literaturübersicht des dieser Frage gewidmeten Abschnittes behandelt.

Eine Zusammenfassung dieser umfangreichen Literatur ergibt einige leitende Gesichtspunkte. Von den rein kasuistischen Mitteilungen, deren Wert auf der Einführung der Methode beruht, wird abgesehen, und Untersuchungen an kleinem oder relativ kleinem Material mit mehr enthusiastischer als kritischer Bearbeitung und Beurteilung werden sehr vorsichtig aufgenommen.

In einer derartigen Zusammenfassung findet man zunächst diejenigen Verfasser, die für die rein anatomische Fragestellung, um die es sich nach ihrer Meinung bei der Nierentuberkulose handelt, die retrograde Pyelographie uneingeschränkt für die einzig annehmbare Untersuchungsmethode halten. Zu derselben Gruppe gehören Verfasser, die für die Urographie Fälle reservieren, bei denen die retrograde Pyelographie nicht ausgeführt werden kann.

Die nächste Gruppe umfasst Verfasser, die die Urographie zwar für eine wertvolle Untersuchungsmethode halten, aber das Hauptgewicht auf die Funktionsprüfung legen, auf den Beginn der Ausscheidung, die Kontrastdichte oder Motilität der ableitenden Harnwege.

Zu einer besonderen Gruppe gehören diejenigen Autoren, die zwar das Resultat der Urographie im allgemeinen für beachtlich halten, der Methode aber für die Frühdiagnose jeglichen Wert absprechen.

Eine Gruppe für sich bilden endlich Verfasser mit einer positiven Einstellung zur Urographie, die jedoch nicht angeben, auf welches Material sich ihre Ansicht stützt, und die keine Grenzen für die Brauchbarkeit der Methode ziehen.

Wie in der Einleitung hervorgehoben wurde, ist die Literatur über die Urographie bei der Nierentuberkulose unübersichtlich, u. a. wegen der stark wechselnden Untersuchungstechnik bei den einzelnen Zusammenstellungen oder von Fall zu Fall innerhalb desselben Materials. 1934 gab Hellmer die genauen Richtlinien für die Untersuchungstechnik bei den einzelnen Fragestellungen mit folgenden Worten an: »Das Prinzip des Verfahrens besteht darin, dass Fälle, bei denen die Frage lautet: Besteht Stauung (durch ein Konkrement oder eine andere Ursache), streng von denen zu scheiden sind, wo es sich darum handelt, Grösse und Form des Nierenbeckens (bei Tumor, Tbc. usw.) im einzelnen klarzulegen. Im ersten Fall wird die Untersuchung zu einer Funktionsprobe, im letzteren werden die anatomischen Verhältnisse mit Hilfe der Ureterenkompression untersucht.»

Gegen das Hervorrufen einer künstlichen Harnleiterstauung wenden sich mehrere Verfasser und an deren Spitze v. Lichtenberg, der über die Urographie sagt: »Die Methode dient nicht zur Verbreitung oder Verbesserung der anatomischen Diagnostik, sondern zur Kontrolle und Erforschung von Lebensvorgängen der Harnorgane... Deswegen können wir die Bestrebungen nicht gutheissen, welche die Ausscheidungsurographie zu einer nur der anatomischen Darstellung der ableitenden Harnwege dienenden Methode degradieren wollen, indem sie den bildlichen Effekt durch künstliche Druckstauung verstärken.» Der Ansicht, die v. Lichtenberg hier ausdrückt, können wir uns durchaus anschliessen. Wir wollen die Urographie nicht zu einer *nur* der anatomischen Darstellung der ableitenden Harnwege dienenden Methode, sondern *auch* zu einer der anatomischen Darstellung dienenden Methode machen. Dieses kann in der im Abschnitt über die Untersuchungstechnik angegebenen Weise geschehen, ohne die Methode so zu beeinträchtigen, dass die Untersuchung der funktionellen Verhältnisse unmöglich gemacht wird. Hellmers Forderung, die Untersuchungstechnik der Fragestellung anzupassen, hat den Wert der Urographie erhöht, und ihrer Beurteilung eine sicherere Grundlage geschaffen.

Durch die Arbeiten von Hellmer, Petrén und Wulff ist der ausserordentliche Wert der Urographie bei Zuständen, bei denen auf Grund der Fragestellung die Funktion untersucht werden muss, nämlich beim akuten Nieren-Harnleitersteinanfall, einwandfrei gezeigt worden. Der andere Teil der Untersuchungsmethode, so wie sie von Hellmer angegeben wurde, der sich hauptsächlich mit einer anatomischen Frage befasst, soll in der vorliegenden Arbeit behandelt werden.

Zielsetzung.

Untersucht werden soll, wie weit die Urographie für die Röntgendiagnostik der Nierentuberkulose anwendbar ist. Hierzu ist es zunächst notwendig, die Verhältnisse zu untersuchen, die sich auf die besondere Eigenart der Methode beziehen, nämlich auf die Ausscheidung des Kontrastmittels. Folgende Fragen müssen deshalb beantwortet werden:

1) Genügt die Kontrastdichte für eine Untersuchung der Nierenbeckenanatomie?

2) Kann man aus der Kontrastdichte auf die durch den tuberkulösen Prozess verursachte Zerstörung des Nierenparenchymes schliessen?

Von der Antwort auf diese Fragen hängt es ab, ob sich die Beurteilung auf eine Prüfung der Anatomie oder der Funktion stützen soll.

Auf dieser Basis sollen die allgemeinen diagnostischen Möglichkeiten der Urographie als Antwort auf folgende Fragen angegeben werden:

1) Sind bei allen Fällen von Nierentuberkulose urographisch nachweisbare Veränderungen vorhanden?

2) Gestatten die urographisch nachweisbaren Veränderungen eine Artdiagnose?

Das Ziel der Arbeit ist also nicht die Bearbeitung eines Materials. Sie umfasst stattdessen prinzipielle theoretische und praktische Überlegungen über eine zentrale Spezialfrage der Röntgendiagnostik unter Hinweis auf ein geeignetes, ausführlich beschriebenes Material.

Einige bei der Durchsicht des Materials entstandene Fragen, die sich hauptsächlich auf Faktoren beziehen, die nur für dieses Material charakteristisch sind, werden deshalb ebensowenig erwähnt wie diejenigen Fragen, die an Hand des vorliegenden Materials nicht gut genug veranschaulicht werden können.

Bezüglich der ersteren Fragestellungen sei auf die Kasuistik und deren Einleitung hingewiesen.

Von den zweiten Fragestellungen halte ich die über die Diagnose der Harnleiterveränderungen für die wichtigste. Eine vollständige Ureterexstirpation ist jedoch bei diesen Fällen nicht erwogen worden. Es wurden deshalb keine vollständigen Untersuchungen ausgeführt, trotzdem mit der benutzten Technik bei den meisten Fällen eine Feststellung etwaiger Ureterveränderungen möglich gewesen wäre. Hinzukommt, dass die röntgenologischen mit den pathologisch-anatomischen Befunden nicht verglichen werden konnten.

Alle Untersuchungsresultate gründen sich auf Beobachtungen bei der ursprünglichen Untersuchung und bei der späteren Durchsicht des Bildmaterials.

KAP. II.

MATERIAL.

A. Auswahl des Materials.

Das Material umfasst alle Fälle pathologisch-anatomisch bestätigter oder klinisch festgestellter Nierentuberkulose, bei denen in der Röntgendiagnostischen Abteilung des Krankenhauses der Universität Lund Urographien vorgenommen wurden. Untersucht wurden die Fälle aus der Zeit vom 1. 6. 1933 bis Ende 1942, also aus einem Zeitraum von fast 10 Jahren.

Dieser Zeitraum wurde deshalb gewählt, weil die Urographie seit dem 1. 6. 1933 durch die Übernahme der Leitung der Röntgendiagnostischen Abteilung durch Herrn Doz. Dr. H. Hellmer Gegenstand besonderen Interesses geworden und nach seiner Technik einheitlich ausgeführt worden ist.

Das in dieser Weise begrenzte Material besteht aus:

89 Pat. mit 173 Nieren, davon 103 tuberkulös.

5 Patienten hatten also eine Tuberkulose der einzigen noch vorhandenen Niere und 14 eine doppelseitige Nierentuberkulose.

Bei den 89 Patienten wurden insgesamt 134 Urographien vorgenommen. (Eine Patientin ist doppelt gezählt, Fall 30 und 56, da sie 1937 wegen einer Tuberkulose der einen Niere operiert wurde, während die andere urographisch und klinisch normal erschien. 1940 wurde Pat. mit einer Tuberkulose in der zweiten Niere wieder aufgenommen.)

Die Bestätigung der Nierentuberkulose geschah bei 76 Nieren durch eine Untersuchung des Präparates, bei 66 nach der Operation und bei 10, nach der Obduktion. Bei den übrigen 27 Nieren ist der tuberkulöse Charakter des urographisch nachgewiesenen pathologischen Prozesses klinisch durch den Befund von Tuberkelbazillen festgestellt worden. Bei einigen Fällen konnte allerdings nicht sicher bewiesen werden, dass die Bazillen aus der betreffenden Niere stammten. So sind bei den früher wegen einer Tuberkulose nephrectomierten Fällen 7, 34, 56 und 87,

die wegen Verdachtes auf Tuberkulose der noch vorhandenen Niere wieder eingeliefert wurden, nur im Blasenharn Bazillen nachgewiesen worden. Die Fälle 23, 53, 60, 65, 68, 69 und 71 haben röntgenologisch einen doppelseitigen Prozess. Man hat sich aber mit dem Bazillennachweis begnügt und aus verständlichen Gründen nicht danach gestrebt, im Harn jeder Niere Bazillen aufzufinden. Bei Fall 27, der einen doppelseitigen Prozess hatte, wurden die Bazillen in den beiden Harnleiterurinen nur durch den Meerschweinchenversuch festgestellt. Fall 33 mit einer doppelseitigen Erkrankung, bei der die Diagnose auf der einen Seite operativ bestätigt wurde, zeigte auf der anderen nur im Meerschweinchenversuch Bazillen. Bei Fall 50, der röntgenologisch eine nicht funktionierende linke Niere hatte, fand man Bazillen im Blasenharn, gleichzeitig war aber eine tuberkulöse Epididymitis vorhanden.

Bei einem zahlenmässigen Bericht über das Material muss gezeigt werden, bei welchen Fällen von Nierentuberkulose die Urographie vorgenommen wurde, und vor allem, dass die urographierten Fälle nicht eine besonders ausgewählte Gruppe der Nierentuberkulosefälle darstellen. Ich habe deshalb alle Krankengeschichten der Chirurgischen Klinik aus der Zeit, aus der das Material stammt, im Hinblick auf eine sichere Nierentuberkulosediagnose durchgeprüft. Da so gut wie das ganze Nierentuberkulosematerial des gesamten Krankenhauses die Chirurgische Klinik passiert, erschien es mir genügend, nur das Material dieser Klinik zu untersuchen. Hierbei zeigte sich, dass — ausser den zum Material gehörigen — während der erwähnten Zeit nur 6 weitere Patienten in den Krankengeschichten als sichere Nierentuberkulose angegeben sind. Einer von diesen (B. W. Chir. 428 41) ist jedoch auszuschliessen, da kein Beweis dafür vorhanden ist, dass seine Erkrankung tuberkulös war. Der Grund dafür, dass die übrigen 5 Patienten nicht in das Material mit aufgenommen wurden, geht aus Folgendem hervor:

1) E. L. 31-jährige Frau. Chir. 2860/34. 28. 3. 33. Nephrectomia dx. wegen Tbc. ren. Damals ausgedehnte Blasenveränderungen. 3 Wochen p. op. zunehmende Blasenbeschwerden. Urographie am 24. 4. 34: Links o. B. Der Ureterenkatheterismus missglückt auf dieser Seite. Zunehmende Beschwerden und endlich Uraemie und Exitus. Obduktion am 2. 12. 34, Obduktionsdiagnose: Tbc. subchronica ves. urinar. + Tbc. recens ureteri, pelvis renalis et ren. sin. Nach Mitteilung des Obduzenten, Herrn Prof. Einar Sjövall, ist der bei der Obduktion beobachtete frische tuberkulöse Prozess in der linken Niere vielleicht erst später entstanden als zur Zeit der Urographie. Der Fall wird deshalb ausgeschlossen. Eine Wiederholung der Urographie in einem späteren Stadium wurde wegen des Zustandes der Patientin nicht erwogen.

2) E. J. 46-jähriger Mann. Chir. 3544, 4627/34. Behandlung wegen Urethrastriktur. Bei der Leeraufnahme eine Verkalkung in der einzigen noch vorhandenen Niere. (Früher auf der anderen Seite Nephrectomie wegen Tbc.) Da eine Operation nicht in Frage kam, hielt man den Fall durch den Befund auf der Leeraufnahme für genügend geklärt.

3) I. J. 73-jährige Frau. Chir. 1480/38. 17. 5. 38: »Da die Patientin psychisch unzugänglich und häufig ganz abwesend und im übrigen in einem Zustand ist, der jegliche

Therapie ausschliesst, werden keine weiteren Untersuchungen ausgeführt». Exitus. — Obduktion: Pyonephrosis tbc. ren. sin. c. paranephritide.

4) K. N. 30-jährige Frau. Chir. 4204/38. 1933 Nephrectomia dx. wegen Tbc. Einlieferung wegen Beschwerden beim Wasserlassen. Desolater Fall wegen ausgedehnter Lungenveränderung. Überweisung in ein Sanatorium. 1939 dort Exitus. Keine Sektion.

5) E. S. N. 35-jähriger Mann. Chir. 1397/39. Nephrectomia sin. wegen Tbc. im Jahre 1931. Jetzt Uraemie. — Exitus.

Wie aus diesen kurzen Angaben hervorgeht, waren bei 4 dieser Fälle ernste Kontraindikationen gegen weitere Untersuchungen vorhanden. Ein Fall mit nur einer Niere konnte nicht operiert werden und erschien deshalb röntgenologisch durch den Befund einer pathologischen Nierenveränderung auf der Leeraufnahme genügend untersucht.

B. Charakteristik des Materials.

Zum besseren Vergleich mit anderen Zusammenstellungen soll zunächst Folgendes über die hier vorliegende angegeben werden:

Von den 89 Patienten hatten 36 eine rechtsseitige, 39 eine linksseitige und 14 eine doppelseitige Nierentuberkulose.

Die Verteilung der Fälle auf das Alter und Geschlecht geht aus der schematischen Darstellung auf der Abb. 1 hervor.

Von besonderem Interesse ist die Dauer der Symptome. Sie ist auf der Abb. 2 schematisch für die 89 Fälle angegeben. Die in den einzelnen Säulen enthaltenen Fälle sollen im folgenden angegeben werden, um einen Vergleich zwischen der Dauer der Anamnese, dem Röntgenbefund und dem Ergebnis der pathologisch-anatomischen Untersuchung zu ermöglichen. Für einen derartigen Vergleich sei auf die Angaben auf Abb. 3—7 und die Kasuistik verwiesen.

Keine Symptome: Fall 4, 7, 31, 44, 46, 47, 50, 61, 67, 75, 84, 86.
Symptomendauer: Weniger als 1 Monat: Fall 18, 22, 25, 32, 34, 38, 54, 59, 66, 79.
» 1—6 Monate: 2, 5, 6, 10, 15, 20, 23, 36, 41, 45, 52, 56, 57, 60, 62, 63, 64, 69, 74, 80, 83, 85, 87, 88, 89.
» 6—12 Monate: 8, 9, 12, 16, 17, 19, 24, 37, 42, 49, 55, 58, 65, 71, 72, 76.
» 1—2 Jahre: Fall 1, 3, 14, 28, 29, 33, 53, 73, 77.
» 2—5 Jahre: Fall 13, 27, 35, 39, 43, 48, 70, 78.
» Mehr als 5 Jahre: Fall 11, 21, 26, 30, 40, 51, 68, 81, 82.

Aus dieser Zusammenstellung geht hervor, dass nicht weniger als 12 der 89 Patienten keine Symptome hatten, die auf eine Nierenaffektion schliessen liessen. Die Erkrankung wurde hier durch regelmässig aus-

geführte Untersuchungen, die wegen eines anderweitigen tuberkulösen Prozesses ausgeführt wurden, entdeckt. Bei weiteren 7 Patienten (11, 19, 25, 35, 38, 55, 79) wurde die Diagnose zwar durch routinemässig vorgenommene Untersuchungen gestellt, die Patienten gaben aber auf genauere Befragung Beschwerden von Seiten der Harnwege an.

Zu diesen insgesamt 19 Patienten gehören 17 Männer und 2 Frauen. Das Überwiegen der Männer ist bezeichnend — obwohl vielleicht zu stark ausgesprochen. Die Erkrankung, mit der die Nierentuberkulose am häufigsten einhergeht, ist nämlich die Genitaltuberkulose des Mannes. Die Nierentuberkulose wurde dementsprechend bei nicht weniger als 10 der 17 Männer bei einer wegen einer Genitaltuberkulose vorgenommenen Harnwegsuntersuchung diagnostiziert. Auch die routinemässig ausgeführten Harnuntersuchungen bei Patienten mit einer anderweitig lokalisierten Tuberkulose spielen jedoch wie bekannt eine Rolle für die Entdeckung der Nierentuberkulose. So hatten 5 dieser 19 Patienten eine Knochentuberkulose und 4 eine Lungentuberkulose.

10 Patienten haben eine Anamnese von weniger als 1 Monat. Von diesen gehören 3 zu der oben erwähnten Gruppe der durch routinemässig ausgeführte Untersuchungen entdeckten Fälle, die Beschwerden von Seiten der Harnwege angaben. Von den übrigen kamen 3 in einem akuten Erkrankungszustand, 2 als akute Bauchfälle und einer mit einer Haematurie, in das Krankenhaus.

Die Dauer der Symptome überschreitet bei mehr als $^2/_3$ der Patienten nicht 1 Jahr, oder es sind überhaupt keine Symptome vorhanden. Von den übrigen, weniger als $^1/_3$ der Fälle, sind die mit der längsten Anamnese vom grössten Interesse. Bei den meisten dieser Fälle begann die Erkrankung mit einer kurzen Beschwerdeperiode, auf die eine mehrjährige Beschwerdefreiheit folgte. Erst beim Auftreten erneuter Erscheinungen wurde die Krankheit diagnostiziert. Es ist deshalb natürlich ausserordentlich schwierig, die Dauer der Anamnese zu beurteilen, umso mehr als die Symptome häufig einen sehr banalen Charakter haben.

Röntgendiagnostisch von grossem Interesse ist der bekanntlich nicht ungewöhnliche akute Beginn der Erkrankung in Form einer Nierenkolik. Bei ca. $^1/_3$ der Fälle finden sich in der Anamnese akute Schmerzanfälle wechselnder Stärke, von Nierenkoliken, wie man sie z. B. bei akuten Uretersteinanfällen zu sehen pflegt, bis zu weniger charakteristischen Schmerzen. Im Hinblick auf das in diesem Kapitel weiter unten angegebene bezüglich der Untersuchungsmethode, ist diese Tatsache besonders zu beachten.

Das Material könnte noch genauer beschrieben worden sein, um einen Vergleich mit anderen Zusammenstellungen zu ermöglichen und im Hinblick auf bestimmte Gesichtspunkte, die nur für das vorliegende Material in Betracht kommen. Es scheint mir jedoch nicht geeignet, es in die-

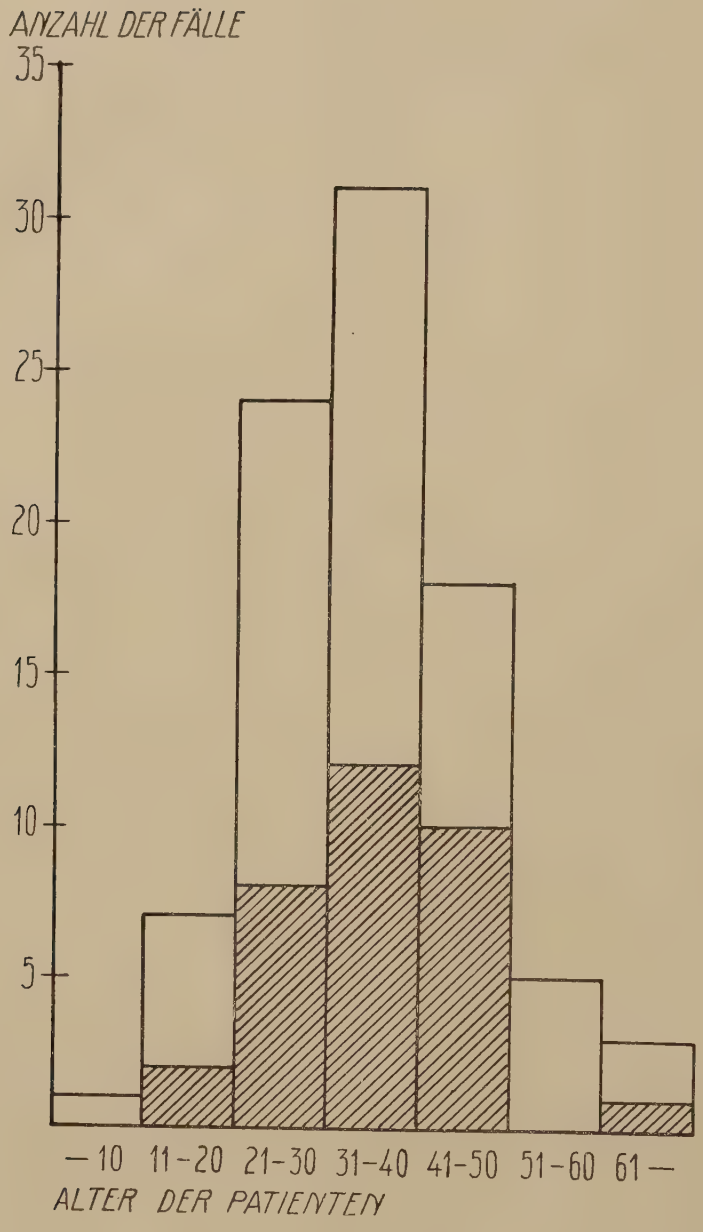

Abb. 1. Verteilung auf das Alter und Geschlecht.
89 Patienten: 56 ♂ (weiss)
33 ♀ (schraffiert)

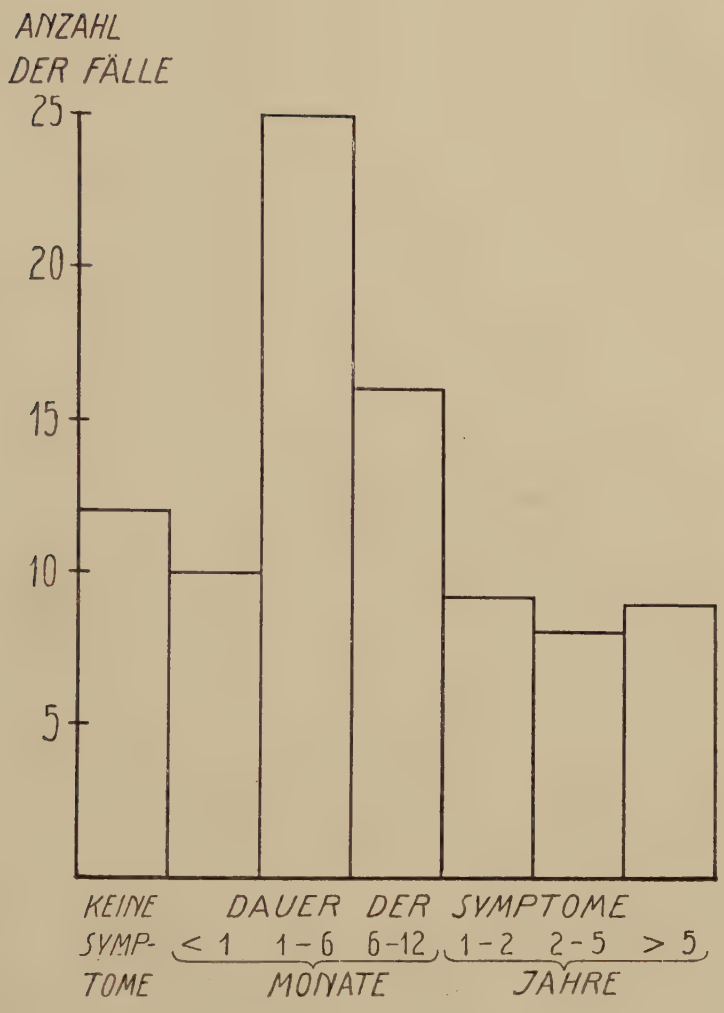

Abb. 2. Dauer der Symptome.

sem Zusammenhang ausführlicher zu besprechen. Hierfür sei auf die Kasuistik hingewiesen.

C. Untersuchungstechnik.

Wie in der Einleitung erwähnt wurde, ist die Leeraufnahme die Voraussetzung für die Urographie. Wir benutzen hierfür 2 Filme, um die günstigsten Beleuchtungsverhältnisse zu gewinnen. Während die radiographische Darstellung der Nierengegenden wegen der Bewegungs-

unschärfe (Atmung, Herztätigkeit) mit einer kurzen Exponierungszeit und damit der Hartstrahlentechnik vorgenommen werden muss, kann die Blasengegend wesentlich länger, mit der Weichstrahlentechnik exponiert werden und damit einen besseren Bildkontrast ergeben. Ferner gelingt es, eine gute Freiprojektion des Inhaltes des kleinen Beckens zu erhalten, wenn man die Strahlenrichtung parallel der Längsachse des Beckenkanals wählt.

Die Grösse und Form der Nieren werden festgestellt, und die Aufnahmen im Hinblick auf Verkalkungen in den Nierengegenden genau untersucht. Falls solche vorhanden sind, wird deren Lage durch Radiogramme in verschiedenen Ebenen bestimmt.

Wenn die Leeraufnahmen untersucht worden sind, wird teilweise unter deren Leitung die Kontrastuntersuchung vorgenommen. Zu beachten ist, dass der Patient vor der Injektion des Kontrastmittels seine Blase entleert, da die Ausscheidung durch den Blasendruck stark beeinflusst wird. Entsprechend der von Hellmer angegebenen Methode wird nach Aufnahme eines oder mehrerer Bilder, das erste in der Regel 1—4 Min. nach Injektion des Kontrastmittels um die Kontrastausscheidung zu beobachten, nach Anlegung der Harnleiterkompression die Untersuchung verfolgt.

Die Kompression wird folgendermassen ausgeführt: Über jeden Harnleiter wird in Ileosacralhöhe ein kleines und quer über diese beiden ein etwas grösseres, flaches Kissen gelegt, das die beiden kleinen durch einen quer über den Untersuchungstisch gespannten und an diesem befestigten Gurt nach unten drückt. Für das Gelingen der Untersuchung ist es notwendig, dass die Kompression nach und nach im Laufe einiger Minuten angelegt wird, damit sich der Patient an den Druck gewöhnen kann. Man braucht deshalb für die Kompression eine Anordnung, die eine langsame Druckerhöhung ermöglicht. Dieses gelingt am einfachsten mit Hilfe einer kleinen Zahnradübersetzung. Die Kompressionsanordnungen mit grosser Übersetzung, z. B. die von Siemens, gestatten dieses nicht und sind deshalb für diesen Zweck ungeeignet.

Hat die Kompression ca. 5 Minuten gelegen, so wird die erste Aufnahme gemacht, gewöhnlich im Querformat von 24×30 cm mit einer Tubenblende. Die darauffolgenden Bilder werden im Hinblick auf die ursprünglichen und die während der Untersuchung aufgetretenen Fragestellungen angefertigt.

Wenn die anatomischen Verhältnisse genügend geklärt sind, wird die Kompression entfernt. Dabei nimmt man, da der Kontrast die Harnleiter ganz ausfüllt, Harnleiter- und danach Blasenbilder auf. Vor der Abnahme der Kompression können auch Stereoaufnahmen gemacht werden und bei Entfernung der Kompression Aufnahmen in verschiedenen Ebenen durch Drehung des Patienten. Handelt es sich darum, ventral gelegene, dilatierte Teile des Nierenbeckens oder Hohlräume, die mit

diesem kommunizieren, mit Kontrast zu füllen, so soll der Patient immer in Bauchlage untersucht werden (Laurell, Ribbing).

Für die Untersuchung wird der Patient folgendermassen vorbereitet: Am Tage vor der Untersuchung wird der Darm mit Ricinusöl entleert. Am Abend vor der Untersuchung und am Morgen des Untersuchungstages erhält der Pat. einen Wassereinlauf. Am Untersuchungstage ist er nüchtern, und die Untersuchung wird früh am Vormittag ausgeführt. Besondere Massnahmen zur Entfernung der Darmgase werden nicht vorgenommen.

Kontrastmittel: Bei den ersten zu dem Material gehörigen Untersuchungen ist Uroselectan B benutzt worden, das jedoch wegen Injektionsschmerzen verlassen wurde. Seitdem zu Beginn des Jahres 1934 *Per-Abrodil* zugänglich wurde, ist dieses durchgehend benutzt worden. Vor der Injektion des Kontrastmittels wird der Patient gefragt, ob er überempfindlich gegenüber Arzneimitteln, besonders gegenüber Jod ist. Wird dieses bejaht, oder besteht aus irgendeinem Grunde Verdacht darauf, so wird eine Per-Abrodil-Vorprobe mit einer der zu jeder Verpackung gehörigen Tabletten, entsprechend der beigefügten Vorschrift, gemacht. In dem vorliegenden Material war es nicht notwendig, aus diesem Grunde Einschränkungen zu machen.

Bei deutlich erhöhtem *Reststickstoff* wird niemals eine Kontrastinjektion vorgenommen. Als Grenzwert betrachten wir 50 mg%. Es soll erwähnt werden, dass die Brauchbarkeit der Urographie auch nicht aus diesem Grunde beschränkt ist. Nur ein Fall dieses Materials hatte bei der ersten Untersuchung eine leichte Erhöhung des Reststickstoffs, der die Urographie nach unserer Ansicht kontraindizierte. Später wurde bei diesem Patienten ohne jeglichen Zwischenfall eine Urographie ausgeführt.

Bezüglich der Technik soll erwähnt werden, dass wir eine möglichst gute Primär- und Sekundärabblendung erzielen wollen, auf Grund grosser Erfahrung die Exponierungstechnik möglichst individualisieren, und ein erstklassiges photographisches Material benutzen, das von geschultem Personal bearbeitet wird.

Durch die Kompression kann es, besonders wenn sie zuerst zu fest angezogen wird oder zu lange liegt, zu unangenehmen Nebenerscheinungen, Übelsein und Schweissausbruch, kommen. Diese Erscheinungen, die aufhören, wenn man die Kompression abnimmt, sind bei exakter Untersuchungstechnik selten. Nach der Injektion des Kontrastmittels treten manchmal Übelsein, das nach einigen Minuten vorübergeht, oder kleine Urticariaausschläge auf. Stärkere Nebenwirkungen haben wir bei der oben erwähnten Untersuchungsmethode niemals gesehen.

KAP. III.

TEIL I. DAS FUNKTIONELLE MOMENT DER UROGRAPHISCHEN DIAGNOSTIK DER NIERENTUBERKULOSE.

A. Die Kontrastdichte im Nierenbecken.

a) *Einleitung und Literaturübersicht.*

Wie in der allgemeinen Literaturübersicht hervorgehoben wurde, sind viele Verfasser sehr entschieden der Ansicht, dass die retrograde Pyelographie der Urographie bei der Röntgenuntersuchung der Nierentuberkulose vorzuziehen ist. Hieraus geht die zentrale Stellung der anatomischen Diagnostik hervor. Die Brauchbarkeit der Urographie für dieses besondere Gebiet der Diagnostik muss im Hinblick auf diese Tatsache untersucht werden.

Für das Studium der Anatomie ist eine Kontrastdarstellung des Nierenbeckens notwendig. Hier ist also die Urographie im Prinzip der retrograden Pyelographie gleichzustellen. Nur die Art, wie das Nierenbecken mit dem Kontrast gefüllt wird, unterscheidet die beiden Methoden voneinander. Es sollen jedoch ausserdem 2 Faktoren erwähnt werden, die zu der urographischen Diagnose anatomischer Veränderungen gehören:

1) Die Kontrastdarstellung von Zerfallshöhlen, die keine Verbindung mit dem Nierenbecken haben (Caporale, Foà, Zanardi, Sgalitzer u. a.). Das Phaenomen ist nicht häufig und seine Bedeutung deshalb gering.

2) Die Nephrographie, die eine Zunahme der Nierenschattendichte im Verlauf der urographischen Untersuchung ist, scheint ein Kontraststudium des Nierenparenchyms zu ermöglichen. D'Agnolo gibt 1931 an, dass er bei 4 von 11 Nierentuberkulosefällen nephrographisch Kavernen diagnostizierte, und 1933 teilt Ravasini bezüglich desselben Materials, das jetzt 50 Fälle umfasst, mit, dass bei 6 Fällen durch die Nephrogra-

phie Kavernen diagnostiziert wurden. Wie Hellmer betont, fehlt jedoch bei diesen Fällen »der für die Veröffentlichungen in der röntgendiagnostischen Disziplin so wesentliche bilddokumentarische Beweis». In der Tat ist Hellmer der einzige, der Bilder nephrographisch diagnostizierter pathologischer Prozesse im Nierenparenchym, nämlich Nierentumoren, veröffentlicht hat. Bisher hat dieses auch keine praktische Bedeutung für die Frage der Nierentuberkulose.

In diesem Zusammenhang ist es also am wichtigsten, die auf intravenösem Wege zustandekommende Kontrastfüllung des Nierenbeckens zu untersuchen. Von dem Grade der Kontrastdichte im Nierenbecken hängt die Brauchbarkeit der Methode für die anatomische Diagnostik sehr wesentlich ab. Der Grad der Kontrastdichte ist entscheidend für die Frage, ob die Urographie die retrograde Pyelographie bei der Nierentuberkulose ersetzen kann. Eine ausreichende Kontrastdichte ist die Voraussetzung für das Studium der Einzelheiten der auf dem Röntgenbilde erkennbaren Nierenbeckenanatomie.

Welche Anschauung über die diesbezüglichen Möglichkeiten der Urographie herrscht, wird am besten durch Zitate aus anerkannten Hand- und Lehrbüchern veranschaulicht:

Boeminghaus-Zeiss: »Die Erkrankungen der Harnorgane im Röntgenbild» 1933: »Da die instrumentelle Untersuchung bei Patienten mit Nieren- bzw. Blasentuberkulose wegen der meist verminderten Kapazität der Blase in der Regel schwierig und für die Patienten besonders unangenehm ist, so liegt es nahe, diese Fälle als ein willkommenes Anwendungsgebiet der intravenösen Ausscheidungsurographie zu betrachten. Auf Grund reichlicher Erfahrung müssen wir sagen, dass mit direkt auffallender Gesetzmässigkeit die Kontrastintensität gerade bei tuberkulösen Nieren sehr gering ist, was um so bedauerlicher ist, als nach dem oben Gesagten die Beurteilung des Pyelogramms nach der positiven bzw. negativen Seite gerade auf der sorgfältigen Beurteilung der Nierenbeckenkonturen sich aufbaut. Wir haben bislang noch keinen Fall von Nierentuberkulose durch die intravenöse Pyelographie anatomisch und funktionell so klären können, dass die instrumentelle Kontrastfüllung überflüssig geworden wäre».

Haenisch im Kapitel XXIV »Die Röntgenuntersuchung des uropoetischen Systems» im Lehrbuch und Atlas der Röntgendiagnostik in der inneren Medizin und ihren Grenzgebieten (herausgegeben von H. Lossen) 1938: »Die Ausscheidungsurographie ist für die Stellung der Frühdiagnose keineswegs ausreichend. Sie wird zur Anwendung kommen, wenn Blasenschrumpfung, schwer ulzeröse Blasenwandung, Obliteration der Ureteren, doppelseitige Erkrankung bei Kindern u. a. die Anwendung des Zystoskops und damit die retrograde Pyelographie unmöglich machen. Sie wird aber auch in fortgeschrittenen Fällen nie so plastische und überzeugende Bilder wie die instrumentelle Pyelographie ergeben.

Bei beginnender Erkrankung wird die Ausscheidungsurographie nichts erkennen lassen. In vorgeschrittenen Fällen, in denen sie die Erkennung der kranken Seite gestattet und ein gewisses Urteil über den Grad der Zerstörung ermöglicht, wird sie wiederum versagen, wenn es darauf ankommen soll, die Einseitigkeit der Affektion nachzuweisen ... Wesentlich grösseren Nutzen für die Diagnose der Nierentuberkulose bietet die instrumentelle Pyelographie.»

Shanks, Kerley and Twining: »A Textbook of X-Ray Diagnosis», 1938: »While the instrumental method of pyelography is greatly to be preferred in the investigation of renal tuberculosis, because of the clarity of the outline so obtained, it is frequently impracticable. It is precluded in cases in which the bladder is severely involved, or where the degree of involvement of the ureter makes ureteric catheterisation impossible. In such cases it is wiser to be content with the less certain information afforded by the intravenous method.»

Schinz, Baensch, Friedl: »Lehrbuch der Röntgendiagnostik», 1939: »Da bei dieser Technik (intravenöse Pyelographie) der Kontrastreichtum und die Schärfe der Konturen in der Regel nicht die des transvesikalen Pyelogramms erreichen, kann besonders das Stadium der Ulzerationen leicht übersehen werden.»

Kneise, Schober: »Die Röntgenuntersuchung der Harnorgane», 1941: »Nach der Erfindung der Ausscheidungsurographie hatte man nun gehofft, dass die eben dargestellten Gefahren überwunden werden könnten, wenn man gerade bei der Tuberkulose statt der instrumentellen die intravenöse Pyelographie anwenden würde. Leider ist diese Hoffnung nur zu einem gewissen Grade erfüllt worden, denn sie erlaubt uns häufig keine genügende Differentialdiagnose, wie es nachdem, was oben über die Pyelographie ausgeführt wurde, selbstverständlich erscheint ... Wie eben schon gesagt, sind die Ergebnisse im allgemeinen nicht befriedigend und bisher auch nicht sehr ermutigend.»

Worauf diese negative Einstellung gegenüber der Urographie beruht, ist schwer zu beurteilen. Das jeweilige Material, aus dem die Schlussfolgerungen gezogen wurden, ist nämlich sehr selten veröffentlicht worden. Die im Schrifttum auffindbaren, am ausführlichsten beschriebenen Zusammenstellungen sollen im folgenden kurz mitgeteilt werden:

Minder veröffentlichte 1936 ein Material von 38 Fällen mit einseitiger und 33 mit doppelseitiger Nierentuberkulose, bei denen die Urographie als ergänzende Untersuchungsmethode ausgeführt wurde. Die Verteilung der Fälle in bezug auf die Kontrastausscheidung war folgende:

Doppelseitige { Ausscheidung auf der gesunden Seite: 32, auf der kranken: 27
Keine Aussch. auf der gesunden Seite: 6, auf der kranken: 11

Einseitige { Aussch. auf der besseren Seite: 31, auf der schlechteren: 16
Keine Aussch. a. d. besseren Seite: 2, auf der schlechteren: 17

»In Fällen einseitiger Nierentuberkulose kann also der Mangel der Schattenbildung sowohl auf der gesunden wie der kranken Seite vorkommen, und zwar auf der kranken Seite beinahe 2 mal so häufig wie auf der gesunden.»

Reitan teilt 1937 in einem Aufsatz über Erfahrungen bei der Urographie mit, dass er bei 37 von 49 urographierten, tuberkulösen Nieren die Kontrastausscheidung aufgehoben, herabgesetzt oder verzögert fand.

Emmet und Braasch berichten 1938 über Untersuchungen an 100 Nierentuberkulosefällen, die ausgeführt wurden, um den Wert der verschiedenen diagnostischen Methoden zu prüfen. 85 dieser Fälle waren urographiert. Die Kontrastausscheidung war folgendermassen: Die Nieren wurden eingeteilt in »bad» wenn sie »considerably involved» waren, und »good» wenn sie normal oder wesentlich besser als auf der anderen Seite waren. In bezug auf die Urographie erhielt man auf diese Weise 69 Nieren mit der Bezeichnung »good» und 95 mit der Bezeichnung »bad». Die Verfasser beurteilten also auch die gesunde Seite. In der ersten Gruppe wurden folgende Diagnosen gestellt: Normal 21, wahrscheinlich normal 25, wahrscheinlich pathologisch 14 und, keine Diagnose möglich, 9 Fälle. In der zweiten Gruppe: Keine Ausscheidung 33, verminderte Ausscheidung 22, Calyxdilatation 36, und Nekrosen 20 Fälle.

b) *Faktoren, die den Grad der Kontrastdichte im Nierenbecken bestimmen.*

Die auf dem Röntgenbilde auftretende Kontrastdichte im Nierenbecken ist von zahlreichen Faktoren abhängig. Röntgenphysikalisch beruht sie natürlich auf der Konzentration des Kontrastelements — des Jods — im Nierenbecken und auf der Schichtdicke. Diese beiden Faktoren werden vielseitig beeinflusst, und dazu kommen röntgentechnische Verhältnisse, die den Kontrasteindruck des Bildes bewirken.

Die wichtigsten Faktoren, von denen die Kontrastdichte abhängig ist, sollen erwähnt werden. Sie können im Hinblick auf ihren Wirkungsbereich in *praerenale*, *renale* und *postrenale* eingeteilt werden. Dabei soll aber darauf hingewiesen werden, dass häufig zwischen diesen Gruppen keine scharfen Grenzen vorhanden sind.

Zu den *praerenalen Faktoren* können z. B. die Art und die Menge des intravenös injizierten Kontrastmittels gezählt werden. Die historische Entwicklung der Urographie zeigt die Bedeutung der Art des Kontrastmittels für die urographisch feststellbare Kontrastdichte. Für die üblichen Kontrastmittel sei auf Reitans Tabelle über die »normale Sekretion einiger Kontrastmittel» hingewiesen. Die Bedeutung der Menge des injizierten Kontrastmittels im Blut für denselben Faktor sah man natürlich schon in einem frühen Stadium der Urographiestudien

ein, denn es mussten grosse Kontrastmittelmengen injiziert werden, um überhaupt eine Ausscheidung nachweisen zu können. Die ersten Versuche, eine Urographiemethode auszuarbeiten, missglückten einfach deshalb, weil zu wenig Kontrastsubstanz benutzt wurde. In der letzten Zeit ist diese Frage bei der Diskussion über die Urographie als Nierenfunktionsprobe wieder Gegenstand wissenschaftlicher Untersuchungen von z. B. Elsom, Bott und Walker geworden.

Von grosser Bedeutung für die Kontrastdichte im Nierenbecken ist die Diurese. Soweit sie auf Faktoren ausserhalb des Nierenparenchyms beruht, soll sie hier besprochen werden. Bronner und Kleinofen haben — zwar an einem kleinen Material — gezeigt, dass man sowohl bei Diurese wie bei Durstversuchen eine gleichstarke Per-Abrodilausscheidung erhält. Die Jodkonzentration nimmt also bei verstärkter Diurese ab. Bei einem Versuch fand man beim Durst eine Harnjodkonzentration von 3,36 %, bei reichlicher Diurese dagegen nur von 0,76 %. Dabei war die ausgeschiedene Jodmenge immer gleich. Da für die Darstellung eines Kontrastbildes ca. 2 % Jod erforderlich sind, ist die Wirkung der Diurese auf die Kontrastdichte im Nierenbecken leicht verständlich. Es soll erwähnt werden, dass das Per-Abrodil selbst diuresefördernd ist. Auch in dieser Beziehung ist die Art des Kontrastmittels wichtig, denn die diuretische Wirkung ist bei den einzelnen Kontrastmitteln verschieden.

Zu den *renalen Faktoren* — Vorgänge in der Niere selbst — kann die Arbeitsweise der Nieren und natürlich der Zustand des Nierenparenchyms überhaupt gezählt werden. Bezüglich des ersteren Faktors hat Pillai auf Grund von Urographieuntersuchungen darauf hingewiesen, dass die Nieren einen cyklischen Rhythmus und abwechselnd eine Arbeitsphase von ca. 15—20 min. haben.

Die Rolle des Nierenparenchyms ist von Faktoren wie der Parenchymmenge, destruktiven Prozessen und Einflüssen auf die Glomerulus- und Tubulusfunktion abhängig. Es soll erwähnt werden, dass das Per-Abrodil (= Diodrast) hauptsächlich durch tubuläre Sekretion, aber auch durch Glomerulusfiltration ausgeschieden wird. Hierauf muss deshalb hingewiesen werden, weil in einigen Arbeiten angegeben wird, dass das Per-Abrodil allein durch Glomerulusfiltration ausgeschieden wird. Dieses ist falsch und bedeutet eine unrichtige Verallgemeinerung der Resultate von Hughes und Peterfi, die nicht mit Per-Abrodil gearbeitet haben.

Da der Tubulusapparat für die Per-Abrodilausscheidung von Bedeutung ist, kann man vor allem bei Affektionen dieses Apparates eine Wirkung hierauf erwarten, also bei Stauungen in den ableitenden Harnwegen und hauptsächlich Veränderungen im Markteil der Nieren.

Postrenale Faktoren beziehen sich auf die ableitenden Harnwege. Die auf dem Urogramm auftretende Kontrastdichte hängt hier vor allem von der Schichtdicke, aber auch von der Verdünnung des Kontrasturins mit dem Nativharn ab. Die Schichtdicke ist einerseits auf eine Dilata-

tion bei einer Atonie oder proximal von einer lokalen Striktur, die meist distal in den Harnwegen sitzt, oder andererseits auf einen das Nierenbeckenvolumen vermindernden Prozess, z. B. eine Striktur oder Kompression zurückzuführen. Im ersteren Falle erhält man bei derselben Jodkonzentration eine grössere Dichte als im zweiten Fall.

Die Hypo- bzw. Hypermotilität der Harnwege spielt eine Rolle für die Kontrastdichte. Es wird angegeben (Minder u. a.), dass die Ursache für das Misslingen einer Kontrastdarstellung der Harnwege eine Hypermotilität mit rascher Entleerung der Harnwege sein kann. Bei einer Dilatation und Hypomotilität kann die Verdünnung des Kontrastharnes durch den Nativharn im Nierenbecken derart sein, dass die niedrige Jodkonzentration nicht durch die grosse Schichtdicke aufgehoben wird. Dasselbe gilt für eine Dilatation durch eine Striktur, da auch die Tubulussekretion beeinflusst sein kann. Bezüglich des Verhältnisses der Nierenbeckenkapazität zur Motilität und seines Einflusses auf die auf dem Röntgenbilde sichtbare Kontrastdichte im Nierenbecken soll auf die klare schematische Darstellung von Minder hingewiesen werden.

Diesen Einflüssen übergeordnet oder selbständig nebengeordnet sind Faktoren, die sich auf die Röntgentechnik, Röntgenapparatur, Abblendung, das photographische Material, die Entwicklungstechnik und Filmbetrachtungsanordnungen beziehen, und von denen unser Urteil über die Kontrastdichte abhängt. Bezüglich der Bildbetrachtung soll hervorgehoben werden, dass der Vergleich zwischen 2 Nierenbecken desselben Patienten (s. unten) eine Fehlerquelle bei der Kontrastbeurteilung enthält, die aus der Definition des Kontrastes als Unterschied der Lichtintensität zweier Objekte in ihrer Überkreuzungslinie verständlich wird. Dieselbe Fehlerquelle gilt für die Beurteilung, ob das Nierenbecken unscharf gegen die umgebenden Weichteile begrenzt ist.

Die meisten dieser Faktoren, von denen die Kontrastdichte im Nierenbecken abhängt, können wir beherrschen. Durch konsequentes Vorgehen bei der Vorbereitung, der Wahl des Zeitpunktes für die Untersuchung, der Untersuchungstechnik und der Röntgentechnik im weiten Sinne des Wortes werden zahlreiche Fehlerquellen ausgeschaltet. Der Patient ist nüchtern und dabei nimmt die Diurese ab. Die Untersuchung wird frühzeitig ausgeführt, so dass keine grösseren Gasmengen in den Darm gelangen können (Magnusson). Das Kontrastmittel ist immer dasselbe. Die Nierenfunktion ist in gewisser Weise dadurch gesichert, dass die Urographie nur bei normalem Reststickstoff ausgeführt wird. Die Untersuchungsmethode mit der Harnleiterkompression nach festgestellter Ausscheidung wird konsequent durchgeführt. Die Röntgentechnik einschliesslich der Photographierungs- Entwicklungs- und Betrachtungsmethoden ist standardisiert, mit der Möglichkeit zu individuellen Variationen auf Grund ausreichender Erfahrung.

Die Beurteilung des Dichtigkeitsgrades wurde bei Fällen mit einer

gesunden Niere durch direkten Vergleich mit dieser vorgenommen, bei den übrigen durch Vergleich der Kontrastdichte im Nierenbecken mit der einer anderen gesunden Niere. Durch dieses Vorgehen werden die Fehlerquellen eingeschränkt, denn man arbeitet im einzelnen Falle mit relativen Grössen. Der Vergleich wird ja zwischen der Kontrastdichte zweier Nierenbecken ausgeführt, und ein grosser Teil der oben erwähnten Faktoren wirkt auf beide Nierenbecken.

Diese Methode, die Kontrastdichte zu beurteilen, ist wegen der oben angegebenen Fehlerquellen und wegen der geringen Fähigkeit des menschlichen Auges, Unterschiede der Lichtintensität zu erkennen, grob. Sie ist jedoch berechtigt, weil diese visuelle densometrische Methode die ist, welche wir in der praktischen Arbeit täglich anwenden. Mit der Kontrastauffassung, die die praktische Arbeit bietet, müssen wir arbeiten.

c) *Einteilung des Materials im Hinblick auf die Kontrastdichte im Nierenbecken.*

Das Material kann im Hinblick auf die Kontrastdichte im Nierenbecken in 3 Gruppen eingeteilt werden:

Gruppe I: Normale Kontrastdichte.
Gruppe II: Verminderte Kontrastdichte.
Gruppe III: Keine urographisch feststellbare Kontrastausscheidung.

Da diese Einteilung subjektiv ist, würde ein anderer Untersucher vielleicht einen oder den anderen Fall aus der Gruppe I zur Gruppe II oder umgekehrt rechnen.

Die in der angegebenen Weise zusammengestellten Gruppen sind folgendermassen zusammengesetzt:

Gruppe I:	30	tuberkulöse	Nieren	bei	29	Patienten
Gruppe II:	65	»	»	»	61	»
Gruppe III:	15	»	»	»	15	»
Summe:	110	»	»	»	105	»

Zur Gruppe I gehören die Fälle: 3, 4, 7, 15, 19, 20, 22, 25, 29, 30, 31, 32, 37, 40, 42, 46, 47, 53, 56, 59, 67, 69, 70, 71, 73, 75, 76 und 89.

Ein Patient, Fall 3, ist doppelt gezählt: Bei einer Untersuchung des doppelseitigen Prozesses war in beiden Nierenbecken eine normale Kontrastdichte vorhanden, 7 Jahre später zeigte aber die eine Seite normale Kontrastdichte, die andere keine Kontrastausscheidung.

Von diesen Fällen gehören ausserdem einige zur Gruppe II, nämlich Fall 42, 71, 73 und 76. Diese hatten einen doppelseitigen Prozess und auf der einen Seite eine normale, auf der anderen dagegen eine vermin-

derte Kontrastdichte im Nierenbecken. Ausserdem gehören hierzu die Fälle 22, 29 und 37, die bei wiederholten Urographien verschiedene Befunde zeigten, und der Fall 59 mit verschiedenem Befund in den beiden Nierenbecken seiner Doppelniere.

Von den Fällen gehören zur Gruppe III, 3, 53, und 69 mit einem doppelseitigen Prozess und normaler Kontrastdichte auf der einen, aber keiner Ausscheidung auf der anderen Seite.

Zur Gruppe II gehören die Fälle: 2, 5, 6, 8, 10, 11, 12, 13, 14, 16, 17, 18, 21, 22, 23, 24, 26, 27, 28, 29, 33, 34, 35, 36, 37, 38, 41, 42, 43, 44, 45, 49, 52, 54, 57, 58, 59, 60, 61, 62, 63, 64, 65, 68, 71, 72, 73, 74, 76, 77, 78, 79, 80, 81, 82, 83, 84, 85, 86, 87 und 88.

4 Patienten hatten auf beiden Seiten eine verminderte Kontrastdichte bei einem doppelseitigen Prozess, nämlich Fall 27, 33, 38, 60. Von den Fällen gehören folgende zur Gruppe III: 23, 65 und 68 mit einem doppelseitigen Prozess und verminderter Kontrastdichte in dem einen Nierenbecken, aber keiner Ausscheidung auf der anderen Seite, ausserdem Fall 10 mit einer verminderten Kontrastdichte bei einer Untersuchung und bei einer zweiten Untersuchung keiner Kontrastausscheidung.

Zur Gruppe III gehören die Fälle 1, 3, 9, 10, 23, 39, 48, 50, 51, 53, 55, 65, 66, 68 und 69.

Wie aus dem Obenstehenden hervorgeht, ist der Grund dafür, dass die Zahl der untersuchten Fälle die Zahl der im ganzen Material vorhandenen Patienten übersteigt (105—89) der, dass 16 Patienten wegen eines doppelseitigen Prozesses mit verschiedenem Befund auf jeder Seite oder wegen unterschiedlicher Befunde bei wiederholten Urographien doppelt gezählt wurden. Fall 3 hatte ausserdem ungleiche Befunde auf den beiden Seiten bei verschiedenen Urographien und Fall 59 verschiedene Befunde der beiden tuberkulös veränderten Nierenbecken seiner Doppelniere. Es soll darauf hingewiesen werden, dass kein Patient in mehr als 2 Gruppen auftritt. Die Zahlen 110 tuberkulöse Nieren bei 105 Patienten zeigen, dass 5 Patienten eine doppelseitige Nierentuberkulose mit gleichem Befund auf beiden Seiten hatten.

Die Bedeutung der Kontrastdichte wird erst deutlich, wenn sie zur Ausbreitung des pathologischen Prozesses in Beziehung gesetzt wird. Wie in der Einleitung hervorgehoben wurde, ist eine gute Kontrastdichte die Voraussetzung für die Detailuntersuchung des Nierenbeckens. Wie sich die Kontrastdichte zu den Forderungen, die man im einzelnen Fall an sie stellen muss, verhält, geht deshalb am deutlichsten aus der Relation qualitativer zu quantitativem röntgenpathologischen Befund hervor. Diese Beziehung und andere Gesichtspunkte, deren Basis dieses Kapitel bildet, sollen in einer gemeinsamen Diskussion dieses und des folgenden Abschnittes behandelt werden.

B. Die Beziehung der Kontrastdichte im Nierenbecken zu der Ausbreitung des pathologischen Prozesses im Nierenparenchym.

Die Beziehung der Kontrastdichte im Nierenbecken zu der Ausbreitung des pathologischen Prozesses im Nierenparenchym kann vom diagnostischen Standpunkt aus auf zweierlei Weise betrachtet werden:

1) Wie im vorigen Abschnitt erwähnt, entsteht zunächst die Frage, ob die Kontrastdichte des Nierenbeckens ein gutes anatomisches Studium des Nierenbeckens erlaubt. Optimale Kontrastverhältnisse bilden die Voraussetzung für die Erkennung kleiner Abweichungen vom anatomischen Normalbild. Um die Einzelheiten untersuchen zu können, ist eine gute Kontrastdichte des Nierenbeckens erforderlich. Genügt die Kontrastdichte für eine derartige Detailuntersuchung?

2) Die zweite Frage ist, ob die im Nierenbecken feststellbare Kontrastdichte durch ihre Variationen einen direkt positiven diagnostischen Wert haben kann. Kann ein pathologischer Prozess aus einer vom Normalen abweichenden Kontrastdichte des Nierenbeckens diagnostiziert werden? Ist die radiographisch festgestellte Per-Abrodil-Clearance eine wertvolle Nierenfunktionsprobe bei der Nierentuberkulose?

a) *Frühere Untersuchungen.*

(Bezüglich des Punkt 1 sei auf die Literaturübersicht zu Anfang dieses Kapitels und des Abschnittes »Frühdiagnose» verwiesen.)

Hauptsächlich durch v. Lichtenbergs energische Hinweise auf den physiologischen Charakter der Urographie unter Hervorhebung, dass man bei dieser Untersuchungsmethode »von einer morphologischen Fixierung der Ergebnisse abrücken» müsse, aber auch auf Grund bestimmter Erfahrungen ist die anatomische Seite der Diagnostik weitgehend in den Hintergrund getreten. Stattdessen sind die physiologischen Vorgänge Gegenstand der Untersuchung geworden und zwar auch, wenn die Bedeutung der anatomischen Veränderungen aus der Fragestellung hervorging. Zurückzuführen ist dieses auf die durch seine Autorität ausserordentlich gestützte Ansicht v. Lichtenbergs, der z. B. 1930 in seiner Übersicht über die Grundlagen der Urographie u. a. sagt: »Gegen die Meinung anderer Autoren kann ich daher auch weiterhin daran festhalten, was ich in der ersten Mitteilung über Uroselektan am Münchener Kongress der Deutschen Gesellschaft für Urologie behauptet habe, dass das Verfahren sich für die klinische Bewertung der Nierenfunktion gut eignet. Dass auch der Grad derselben in vielen Fällen durch die Zeit und die Art des Entstehens der bildlichen Darstellung beurteilt werden kann, sei als eine schon mehr in das allgemeine Bewusstsein aufgenommene Tatsache nur nebenbei erwähnt.»

Auf dieser Basis sind hauptsächlich bei chirurgischen Nierenaffektionen gute Resultate erhalten worden. Hier soll auf Arbeiten von z. B. Carver, Jáki, Ljunggren, Weisser, Werwath, Wulff hingewiesen werden, die der Urographie gegenüber positiv eingestellt sind. Es handelt sich jedoch, wie besonders von Ljunggren, Werwath und Wulff hervorgehoben wird, nur um die Urographie als grob orientierende Methode, um sich schnell Kenntnis über die Nierenfunktion, z. B. bei Nierenschädigungen, zu verschaffen.

Auf derselben Linie *in bezug auf die Diagnose der Nierentuberkulose* liegen die Ansichten der Verfasser, die die Urographie nur oder hauptsächlich für die Seitendiagnose benutzen (Bonino, Cifuentes, Colombino und Migliardi, Dreyfus, Jungano, Pascual). Zu derselben Gruppe kann in gewisser Weise auch v. Lichtenberg gezählt werden. Es soll jedoch hervorgehoben werden, dass v. Lichtenberg einen grösseren diagnostischen Gewinn aus der Urographie anstrebt. In der Fortsetzung der oben erwähnten Arbeit heisst es: »Das durch die Ausscheidungsurographie gelieferte Leistungsbild entspricht in dieser Gruppe von Erkrankungen (Die einseitigen Nierenerkrankungen) so gut wie immer allen Anforderungen, insofern die bildliche Darstellung gelingt. Denn sie liefert uns nebenbei das Urogramm, welches die Diagnose auch im anatomischen Sinne ermöglicht».

Eine negative Einstellung zur Urographie als Funktionsprobe hat Negro, der die Methode unzuverlässig findet, weil die Resultate durch zahlreiche unwillkommene Faktoren, wie die nervöse Polyurie die pyeloureterale Hyper- und Hypokinesie, beeinflusst werden. Bilger und Julien meinen, dass die Urographie, wenn sie als Funktionsprobe angewandt wird, vollkommen irreführen kann, eine Ansicht, die für die Beurteilung der Kontrastdichte auch von Buisson, Chabanier und Lobo-Onell geteilt wird.

Besonders bei der Nierentuberkulose hat man versucht, der Frage durch einen Vergleich der üblichen Nierenfunktionsproben — z. B. mit Methylenblau oder Indigokarmin — mit der Urographie näher zu kommen. In dieser Richtung haben z. B. Biancardi, Braasch, Emmett, Campbell, Reitan und Vorobtzov gearbeitet. Aus einstimmigen Resultaten geht hervor, dass die Farbstoffuntersuchungen den Status des Nierenparenchyms besser wiederspiegeln als die Urographie. So gibt Biancardi an, dass die Proben nur bei erheblichen Veränderungen übereinstimmen.

Ganz anderer Ansicht ist Jáki. Dieser hält 1934 die Urographie in einer allgemeinen Übersichtsarbeit für eine grobe orientierende Methode zur Untersuchung der Funktion, bewertet sie aber 1936 besonders in bezug auf die Nierentuberkulose wie folgt: »Der Schatten, die Intensität desselben steht in geradem Verhältnis zur Nierenfunktion,» und weiter unten: »Bei der Nierentuberkulose erhalten wir die wertvollsten

Angaben bezüglich der Funktionsverhältnisse. Das Konstrastmittel wird durch die Gefässknäuel ausgeschieden, das Indigokarmin durch die Tubuli. Trotzdem sind die bei den Funktionsprüfungen gewonnenen Resultate vollkommen übereinstimmend. Die Ausscheidungsurographie als Funktionsprüfung sagt uns aber viel mehr, weil sie gleichzeitig Morphologie und Dynamik beider Nieren und der Harnwege klarlegt».

Bonino, 1937, hält die Urographie für eine wertvolle Funktionsprobe, die schon bei ganz beginnenden Fällen eindeutig eine Funktionsstörung der erkrankten Seite zeigt.

Gerade bei der Tuberkulose, bei der die Niere im allgemeinen sehr bald, im Zusammenhang mit der Operation, pathologisch-anatomisch untersucht werden kann, liegt es nahe, die Urographie als Funktionsdiagnostikum zu untersuchen, indem man den Urographiebefund mit dem Operationspräparat vergleicht. Dieses scheint jedoch nur vereinzelt ausgeführt worden zu sein, bei 5 Fällen von Biancardi, bei »einigen Fällen» von Dreyfus und von Braasch und Emmett, aus deren Arbeit zitiert werden soll: »In spite of the fact the urogram is indispensable in this field of diagnosis, the intensity of visualization is notoriously inaccurate as a basis for estimation of the degree of pathologic involvement present. A small lesion in the extremity of one pole, destroying only ten per cent of the renal substance, may give marked diminution in visualization, whereas a lesion involving 50 per cents ore more of the kidney may give almost normal visualization. Because of this fact it would be inadvisable to attempt to prognosticate the amount of renal destruction on a basis of the degree of visualization».

Einen anderen Weg der funktionellen Urographiediagnostik haben Ravasini und danach Buisson, Buisson-Lovgtti, Chabanier-Lobo-Onell und Sorrentino betreten. Diese Verfasser geben an, dass die Bestimmung der Zeit, nach der der Kontrast im Nierenbecken auftritt, eine gute Funktionsprüfung ist, die mit den üblichen urologischen Funktionsproben gut übereinstimmt. Um die kleinsten Differenzen hierbei festzustellen, werden während und kurz nach der Injektion des Kontrastmittels eine Reihe von Aufnahmen gemacht. Buisson glaubt sogar, dass diese Form der Funktionsprüfung, die mit dem Methylenblau und Indigokarmin übertrifft, weil der Farbstoff z. B. durch ein Konkrement definitiv oder zufällig im Harnleiter abgesperrt und somit in der Harnleitermündung nicht sichtbar werden kann. Für einzelne Fälle kann diese Überlegung natürlich gelten. Im übrigen hat sie Bedeutung in bezug auf die Druckverhältnisse in den ableitenden Harnwegen. So haben Hellmer und Wulff den Zeitfaktor für die Diagnose der Nierenkolik hervorgehoben.

Wie aus den Literaturangaben hervorgeht, sind die Ansichten über die Urographie als Funktionsprüfung bei der Nierentuberkulose geteilt. Von der Anschauung, dass die Urographie die Funktion getreu wieder-

spiegelt, sind Übergänge bis zu vollkommener Ablehnung vorhanden. Auf Grund des vorgelegten Materiales soll versucht werden, die funktionellen Resultate, die man aus der Kontrastdichte im Nierenbecken erwarten kann, sicherer festzustellen. Die aus der Kontrastdichte des Nierenbeckens abgeleitete Nierenfunktion soll in Beziehung zu der Ausbreitung des tuberkulösen Prozesses in der Niere gesetzt werden.

b) *Material.*

Bei der Besprechung der Beziehung des Dichtigkeitsgrades des Kontrastharnes im Nierenbecken zu der Ausbreitung des pathologischen Prozesses im Nierenparenchym können nur diejenigen Fälle berücksichtigt werden, bei denen ein Vergleich zwischen dem Röntgenbefund und den pathologisch-anatomischen Nierenveränderungen ausgeführt werden kann, also die Fälle, die operiert oder obduziert wurden. Voraussetzung für einen derartigen Vergleich zwischen dem Resultat der Röntgenuntersuchung und dem Nierenpräparat ist natürlich, dass die pathologisch-anatomische Untersuchung nicht so lange Zeit nach der Röntgenuntersuchung ausgeführt wurde, dass man eine wesentliche Änderung des Nierenstatus annehmen muss.

Die Röntgenbefunde werden mit den makroskopischen tuberkulösen Veränderungen verglichen. Die im folgenden beschriebenen Veränderungen beziehen sich hauptsächlich auf Angaben in den Operationsberichten. Diese wiederum gründen sich auf eine Untersuchung des bei der Operation gewonnenen Präparates, an der der Röntgenologe immer teilnimmt.

Gruppe I.

(30 Nieren, von denen 17 pathologisch-anatomisch untersucht werden konnten.)

Die Gruppe I enthält alle Fälle, bei denen die Kontrastdichte im Nierenbecken der tuberkulösen Niere normal war.

Von den zur Gruppe I gehörenden 30 Nieren können 17 für einen Vergleich zwischen dem Röntgenbefund und dem pathologisch-anatomischen Befund benutzt werden, nämlich Fall: 3, 4, 19, 20, 22, 30, 31, 32, 40, 46, 47, 59, 67, 70, 75, 76, 89.

Bei den übrigen 13 kann aus folgenden Gründen kein Vergleich ausgeführt werden: Ein doppelseitiger Prozess, der nicht behandelt wurde, jedenfalls nicht die Niere mit normaler Kontrastdichte, lag bei 5 Fällen mit 5 Nieren, vor: *42, 53, 69, 71, 73.* Bei einem Fall, *3*, mit guter Kontrastdichte in beiden Nierenbecken und einem doppelseitigen Prozess wurde 7 Jahre später eine erneute Urographie und im Anschluss daran eine pathologisch-anatomische Untersuchung vorgenommen. Bei 3 Fällen war die einzige noch vorhandene Niere tuberkulös *(Fall 7, 15,*

Abb. 3. Gruppe I_1 und I_2. Schematische Darstellung des Parenchymuntergangs.

56). Die beiden ersten dieser Fälle wurden zwar obduziert, aber die Zeit zwischen der Urographie und der pathologisch-anatomischen Untersuchung der Nierenveränderungen war bei dem einen Fall 3 Jahre und bei dem anderen 4 Jahre. *Fall 37* zeigte bei der ersten Untersuchung eine normale, bei einer mehr als 14 Monate später ausgeführten, erneuten Urographie aber eine verminderte Kontrastdichte. Seit 7 Wochen vor der letzten Untersuchung hatte Pat. eine starke Cystopyelonephritis, die die Niere in der Zeit zwischen der ersten Untersuchung und der Operation erheblich veränderte. Bei *Fall 29* wurde im Januar 1937 eine Uro-

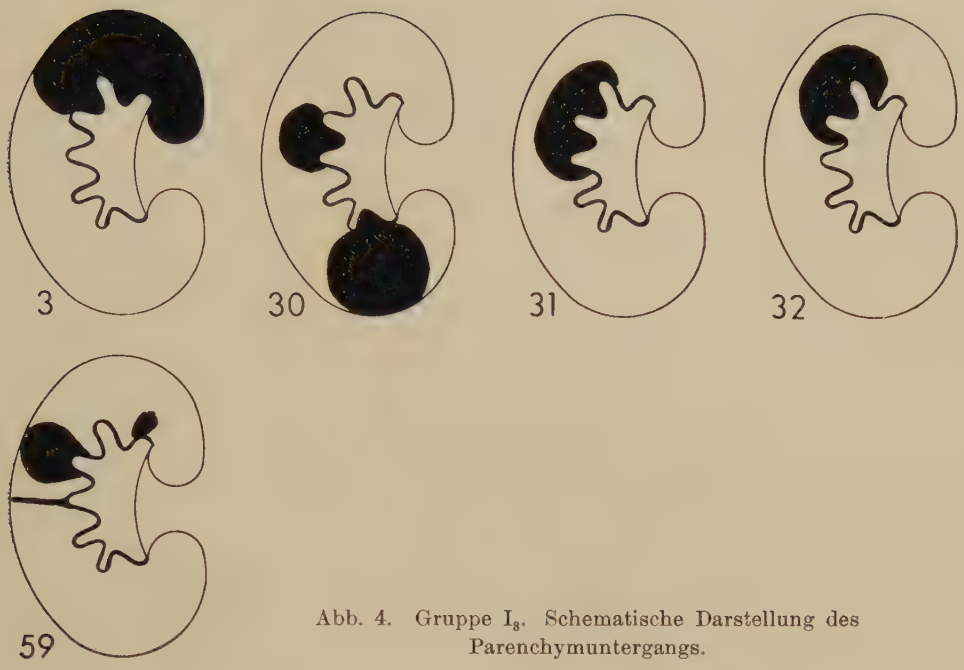

Abb. 4. Gruppe I_3. Schematische Darstellung des Parenchymuntergangs.

graphie gemacht, bei der man eine normale Kontrastdichte fand. Im April desselben Jahres war die Kontrastdichte vermindert. Der Vergleich des Operationsbefundes mit dem Röntgenbefund bezieht sich auf die letzte Untersuchung. *Fall 25* wurde im Jahre 1936 urographiert und hatte damals Nierenveränderungen links. Wegen des schlechten Allgemeinzustandes wurde keine Operation gemacht. Bei der Obduktion, im Jahre 1941, stellte man eine linksseitige tuberkulöse Pyonephrose fest. Die lange, durch ein fortschreitendes Leiden ausgefüllte Zwischenzeit macht einen Vergleich unmöglich. Es soll erwähnt werden, dass bei der Sektion auch rechts eine frische Nierentuberkulose gefunden wurde, die ebenfalls im Hinblick auf die lange Zeit zwischen der Urographie und der Obduktion hier nicht behandelt wird.

Die übrigen 17 Nieren können bezüglich der Ausdehnung des pathologisch-anatomischen Prozesses in 3 Gruppen eingeteilt werden:

Gruppe I_1: Veränderung nur in 1 Pyramide: Fall 4, 19, 22, 46, 70, 75, 89.

Gruppe I_2: Veränderung in 2 Pyramiden: Fall 20, 40, 47, 67, 76.

Gruppe I_3: Veränderung in mehr als 2 Pyramiden: Fall 3, 30, 31, 32, 59.

Zur besseren Übersicht ist die bei den einzelnen Fällen vorhandene Ausdehnung des pathologischen Prozesses im Nierenparenchym stark schematisiert abgebildet.

Aus der Abb. 3 und 4 geht hervor, dass die Gruppe I Fälle mit ver-

schiedener Ausdehnung des pathologischen Prozesses enthält. Die Gruppen I_1 und I_2, insgesamt 12 Fälle (Abb. 3) enthalten jedoch Nieren mit sehr geringen Veränderungen. Ausgedehnter ist der Prozess in den zur Gruppe I_3 gehörigen Fällen (Abb. 4).

Gruppe II.

(65 Nieren, von denen 48 pathologisch-anatomisch untersucht werden konnten.)

Die Gruppe II enthält alle Fälle, bei denen eine Kontrastausscheidung durch die tuberkulöse Niere nachgewiesen werden konnte, bei denen aber die Kontrastdichte im Nierenbecken nicht als normal bezeichnet werden kann. Einige Fälle sind also Grenzfälle zur Gruppe I, und es ist deshalb, wie erwähnt, nicht ausgeschlossen, dass ein anderer Untersucher einen oder den anderen dieser Fälle zur Gruppe I gezählt hätte. Bezüglich des Dichtigkeitsgrades sind bei diesen Fällen alle Übergänge vorhanden, bis zu Fällen mit so geringer Kontrastdichte im Nierenbecken, dass sie nur schwer festgestellt werden kann.

Zur dieser Gruppe gehören 61 Patienten und 65 Nieren. Aus dem oben Gesagten geht hervor, dass diese Gruppe ohne grössere Schwierigkeit in 3 Untergruppen eingeteilt werden kann (auch hier gilt die Einschränkung wegen einiger Grenzfälle):

Gruppe II_1) Wenig verminderte Kontrastdichte.
» II_2) Stark verminderte Kontrastdichte.
» II_3) Übrige Fälle.

Die *Gruppe* II_1 umfasst 13 Patienten mit 14 Nieren, bei denen eine geringe Verminderung der Kontrastdichte festgestellt werden konnte.

Die *Gruppe* II_2 umfasst 11 Patienten mit 11 Nieren, bei denen eine starke Verminderung der Kontrastdichte gefunden wurde.

Die *Gruppe* II_3 umfasst 37 Patienten mit 40 Nieren, deren Kontrastdichte im Nierenbecken zwischen der bei den anderen Gruppen festgestellten liegt.

Von den zur Gruppe II gehörigen 65 Nieren konnten 48 pathologisch-anatomisch untersucht werden. Sie verteilen sich folgendermassen auf die Untergruppen:

Gruppe II_1: Von 14 Nieren von 13 Patienten konnten 11 pathologisch-anatomisch untersucht werden, 9 nach einer Operation und 2 eines Pat. mit doppelseitiger Nierentuberkulose bei der Obduktion. Dieser *Fall, 38*, muss jedoch von der Besprechung ausgeschlossen werden, da die Obduktion später als 3 Monate nach der Röntgenuntersuchung vorgenommen wurde und der Pat. sich während dieser Zeit rapide verschlechterte und in exzessivem Marasmus starb. 3 Nieren wurden nicht pathologisch-anatomisch untersucht: Bei *Fall 84* verhinderte der Lungenstatus die Operation. *Fall 34* und *87* besassen nur noch die erkrankte Niere.

Die Gruppe umfasst deshalb zum Vergleich 9 Nieren: Fall 36, 49, 54,

Abb. 5. Gruppe II_1. Schematische Darstellung des Parenchymuntergangs.

61, 63, 72, 74, 79, 81. Die Ausdehnung des pathologischen Prozesses im Nierenparenchym geht aus der Abb. 5 hervor.

Gruppe II_2 umfasst 11 Nieren von 11 Patienten. Von diesen konnten 10 pathologisch-anatomisch untersucht werden, 9 nach der Operation und 1 bei der Obduktion. Bei einem *Fall, 88*, erlaubte der Allgemeinzustand keine Nierenexstirpation. Eine Beschreibung der pathologisch-anatomischen Befunde folgt:

Fall 2: Erheblich vergrösserte Niere, in der man mehrere Abszesse fühlt. Der mittlere und untere Teil vollständig in Kavernen umgewandelt, von denen die meisten mit dem Nierenbecken in Verbindung stehen.

Abb. 6.

Abb. 7.

Abb. 6 u. 7. Gruppe II_3. Schematische Darstellung des Parenchymuntergangs.

Fall 8: Ausgedehnte Veränderungen in der linken Niere, besonders in der unteren Hälfte, die grosse Kavernen enthält.

Fall 10: Grobhöckerige, mit tuberkulösen Kavernen durchsetzte Niere. Auf dem Schnitt sieht man grosse, käsig-tuberkulöse z. T. verkalkte Partien. Ein grosser Teil der Niere ist ausserdem eingeschmolzen.

Fall 17: Nierenoberfläche deutlich verändert, höckerig. Multiple, nussgrosse, käsige Kavernen hauptsächlich im oberen und unteren Teil.

Fall 28: Grosse höckerige Niere, die mit bis zu haselnussgrossen Kavernen durchsetzt ist.

Fall 43: Sehr höckerige Nierenoberfläche. 4 frische und ältere, mehr als walnussgrosse Kavernen. Nur noch wenig Nierensubstanz vorhanden.

Fall 52: Im oberen Nierenpol 2 grosse Abszesshöhlen, die Ausbuchtungen des Nierenbeckens darstellen. Ausgedehnte entzündliche Zerstörung des Nierenparenchyms.

Fall 59: Ausgedehnte Atrophie und Einschmelzung des zum unteren Nierenbecken gehörigen Parenchyms.

Fall 62: Doppelt faustgrosse höckerige Niere mit Oberflächentuberkeln. Im oberen Teil eine mehr als walnussgrosse Kaverne und mehrere kleine tuberkulöse Veränderungen. Auch das übrige Nierenparenchym ist dicht mit frischer Tuberkulose mit lebhafter Tendenz zu kavernöser Einschmelzung durchsetzt.

Fall 80: Im mittleren und unteren Teil der Niere 3 walnussgrosse Kavernen.

Wie aus den Beschreibungen hervorgeht, haben alle diese Fälle ausgedehnte Veränderungen im Nierenparenchym, z. T. an die tuberkulöse Pyonephrose grenzend.

Gruppe II_3 umfasst 40 Nieren von 37 Patienten. Von diesen wurden 29 pathologisch-anatomisch untersucht, während 11 aus folgenden Gründen nicht untersucht wurden: *Fall 23, 27, 33, 60, 65, 68, 73* wegen eines doppelseitigen Prozesses (bei Fall 33 wurde auf der anderen Seite eine Nephrektomie gemacht). 4 von diesen hatten auf der anderen Seite einen anderen Befund. Bei *Fall 14* wurde die pathologisch-anatomische Untersuchung erst 2 Jahre nach der Röntgenuntersuchung bei der Obduktion vorgenommen. *Fall 86* konnte wegen seines Lungenstatus nicht operiert werden. Vorhanden sind also noch 29 Nieren. Diese Fälle und die Ausdehnung des pathologischen Prozesses im Parenchym der Nieren sind auf den Abb. 6 und 7 angegeben.

Die Gruppe II ist die grösste und im Hinblick auf die Ausdehnung des pathologischen Prozesses im Nierenparenchym verschiedenartigste Gruppe. Wie aus der schematischen Darstellung hervorgeht, enthält die Gruppe II_1 teilweise Fälle mit geringer Ausbreitung des pathologischen Prozesses, aber auch Fälle, bei denen sehr ausgedehnte Veränderungen vorliegen. Die Gruppe II_2 ist homogen und enthält nur Fälle mit sehr ausgedehnten Veränderungen. Am verschiedenartigsten sind die Veränderungen in der Gruppe II_3, in der kleine oder sehr kleine Prozesse, wie z. B. bei Fall 6, 22, 45, 64, aber auch stark ausgebreitete wie bei Fall 12, 13, 26, 37 gefunden werden können.

Gruppe III.

(15 Nieren, von denen 9 pathologisch-anatomisch untersucht werden konnten.)

Die Gruppe III umfasst 15 Patienten mit 15 Nieren, bei denen keine Kontrastausscheidung festgestellt werden konnte. 8 dieser Patienten wurden operiert und einer (3) obduziert. Bei diesen konnte also der Röntgenbefund mit dem pathologisch-anatomischen Befund verglichen werden.

Alle diese Fälle: 1, 3, 9, 10, 39, 48, 51, 55, 66, hatten die fortgeschrittenste Form der Nierentuberkulose, nämlich eine tuberkulöse Pyonephrose.

Bei 5 weiteren Patienten zeigte die Leeraufnahme so grosse Veränderungen, dass man einen sehr ausgedehnten Prozess annehmen muss:

Fall 23: Linker Nierenschatten gross und plump und mit ausgedehnten Verkalkungen auch im Harnleiter. Kittniere.
Fall 50: Höckerige linke Niere mit Verkalkungen.
Fall 53: Grosse, höckerige linke Niere mit Verkalkungen.
Fall 68: Kleine Niere mit Verkalkungen.
Fall 69: Ziemlich kleiner, vollkommen kalkinkrustierter Nierenschatten. Kittniere.

Nur bei einem Fall (*65*) mit doppelseitiger Nierentuberkulose kann über die Ausbreitung des pathologischen Prozesses nichts ausgesagt werden, da keine Operation gemacht wurde, und die keinen Kontrast ausscheidende Niere auf der Leeraufnahme keine Veränderungen aufwies.

c) *Diskussion.*

Die Nierenfunktionsprobe dient bei der Nierentuberkulose vor allem zwei Aufgaben:

1) um vor der Nephrektomie festzustellen, dass noch eine normal funktionierende Niere vorhanden ist, und

2) um auf der Seite, auf der man eine chirurgische Nierentuberkulose annimmt, eine Functio læsa nachzuweisen.

Dazu kommt z. B., dass es aus verschiedenen Gründen wertvoll sein kann, sich ein Bild über die Ausdehnung des Prozesses in der erkrankten Niere zu machen.

Die erste Frage beschäftigt sich mit der gesunden Seite. Bei allen Fällen dieses Materials war die Kontrastausscheidung auf dieser Seite normal, und bei allen ausser 2 Fällen konnte die Nierenbeckenanatomie genügend untersucht werden. Bei den 2 Fällen missglückte die Kompression, und die Nierenbeckenanatomie wurde durch eine retrograde Pyelographie festgestellt.

Wegen der zweiten Frage sucht man nach Nierenfunktionsproben, durch die man schon minimale Nierenveränderungen erkennen kann.

Die Farbstoffprüfungen, mit Methylenblau, Indigokarmin oder Phenolsulfonphthalein, versagen häufig gerade bei der Nierentuberkulose, eine Tatsache, die vielfach bestätigt worden ist. Durch die Arbeiten von v. Pannewitz, H. u. A. Schneider, Sinz u. a. aus der Klinik von Rehn ist besonders auf den geringen Wert der Farbstoffuntersuchungen für die Frühdiagnose hingewiesen worden und stattdessen eine empfindlichere Prüfung, die von Rehn ausgearbeitete sog. Säure-Alkali-Umschlagsprobe (SUA-Probe) vorgeschlagen worden. Bei dem vorliegenden Material wurde nur selten eine Farbstoffprüfung vorgenommen, und hauptsächlich nur, um mit ihrer Hilfe bei der Cystoskopie die Harnleitermündungen zu finden.

Ein positiver Ausfall der erwähnten Nierenfunktionsprüfungen beruht nicht nur auf dem durch den tuberkulösen Prozess verursachten Parenchymuntergang sondern auch, wie allgemein angenommen wird, auf einer generellen toxischen Beeinflussung der Niere.

Wie verhält sich die Urographie in dieser Beziehung? Bei einer Untersuchung des ganzen Materials ergibt sich, dass das Resultat der Urographieuntersuchung im wesentlichen den Parenchymuntergang wiederspiegelt. Durch wenig ausgedehnte Prozesse kommt es zu keiner oder nur geringer Verminderung der Kontrastdichte des Nierenbeckens, während ausgedehnte Prozesse zu einer erheblich verminderten Kontrastdichte oder zum völligen Fehlen der Kontrastausscheidung führen. Die Fälle, die nicht in dieser Weise reagieren, haben entweder eine verminderte Kontrastdichte bei relativ geringer Ausbreitung des pathologischen Prozesses oder eine gute Kontrastdichte bei relativ grosser Ausdehnung des Prozesses. Im ersteren Fall sind — wenigstens manchmal — ausser dem Parenchymuntergang noch Faktoren vorhanden, die die Nierenfunktion bezüglich der Ausscheidung des Kontrastmittels beeinflussen, und die nach der herrschenden Ansicht wahrscheinlich toxischer Art sind. Die verminderte Kontrastdichte kann auf einem die Nierenfunktion beeinflussenden Stauungszustand in den ableitenden Harnwegen, der auf die Tubulussekretion zurückwirkt, beruhen. Das Gegenteil hiervon, die Hypermotilität als Ursache der verminderten Kontrastdichte kann bei der angegebenen Untersuchungsmethode im allgemeinen ausgeschlossen werden.

In diesem Zusammenhang soll auf ein Vorkommnis hingewiesen werden, das bei einer Diskussion über die Urographie als Nierenfunktionsprobe besondere Beachtung verdient. Jeder, der die Urographie in grösserem Ausmasse anwendet, trifft auf Fälle, die auf der einen Seite eine verminderte Kontrastdichte haben, ohne dass diese hinreichend erklärt werden kann. Eine abwechselnde Nierentätigkeit (siehe Pillai S. 30) erklärt dieses Phänomen nicht genügend, da es sehr selten auftritt. Bei den Fällen, die als einzigen Befund eine einseitig verminderte Kontrastdichte aufweisen, die weder durch die Anamnese, den

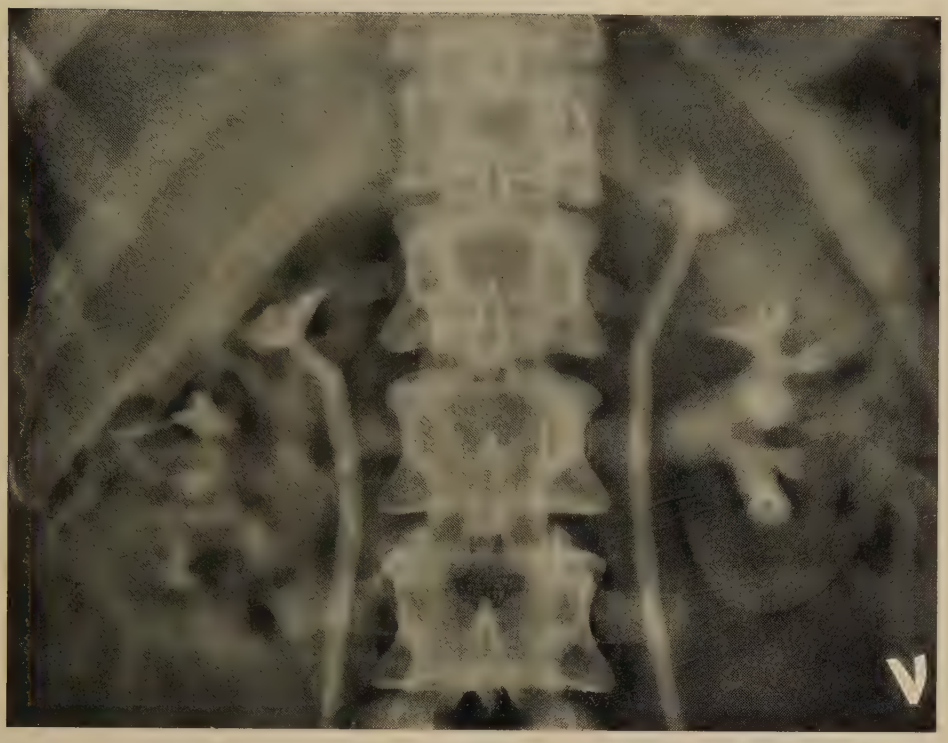

Abb. 8. Fall 29. Doppelnieren. Im rechten unteren Nierenbecken stark verminderte Kontrastdichte mit Ausnahme im obersten Calyx, dessen Hals eingeschnürt ist. Im oberen Nierenbecken und auf der gesunden Seite normale Kontrastdichte.

Status oder die Verhältnisse bei der Röntgenuntersuchung erklärt werden kann, wird die Untersuchung nach einigen Tagen wiederholt. Die Kontrastausscheidung pflegt dann normal zu sein.

Häufig sind Fälle mit guter Kontrastdichte und relativ stark ausgedehntem pathologischen Prozess. Ein die Funktion der ganzen Niere beeinflussender, toxischer Effekt des tuberkulösen Prozesses ist also bei diesen Fällen, wie überhaupt bei Fällen mit guter Kontrastdichte urographisch nicht nachweisbar. Diese Tatsache ist von grosser theoretischer und praktischer Bedeutung und soll besonders behandelt werden. Man muss dieses sehr gut an Doppelnieren studieren können, die deshalb einzeln besprochen werden sollen.

1. Die Kontrastdichte im Nierenbecken bei Doppelnieren.

Das Material enthält 2 Fälle von beiderseitiger Doppelniere, Fall 29 und 59. Bei diesen beiden Fällen verhielt sich die Kontrastdichte in den

Abb. 9. Fall 59. Doppelnieren. Im linken unteren Nierenbecken stark verminderte Kontrastdichte. Im oberen und auf der gesunden Seite normale Kontrastdichte.

Nierenbecken zu der Ausdehnung des pathologischen Prozesses wie folgt:

Fall 29 wurde 2 mal, am 20. 1. und am 7. 4. 1937 untersucht. Am 20. 1. wurde auf beiden Seiten in den beiden Nierenbecken eine normale Kontrastdichte festgestellt. Bei der späteren Untersuchung war die Kontrastdichte des rechten unteren Nierenbeckens mit Ausnahme des obersten Calyx, dessen Hals stark verengert war, erheblich vermindert. Das obere rechte, ebenso wie die beiden linken Nierenbecken zeigten eine normale Kontrastdichte (Abb. 8).

Das Präparat der rechten Niere enthielt einen tuberkulösen Prozess im unteren Nierenpol.

Fall 59 hatte rechts in beiden Nierenbecken und links im oberen eine normale Kontrastdichte, während die des unteren linken Nierenbeckens erheblich vermindert war (Abb. 9).

Das Operationspräparat zeigte, dass die untere Nierenhälfte, dem unteren Nierenbecken entsprechend, vollkommen mit tuberkulösen Veränderungen durchsetzt war. Der untere Umfang des zum oberen Nieren-

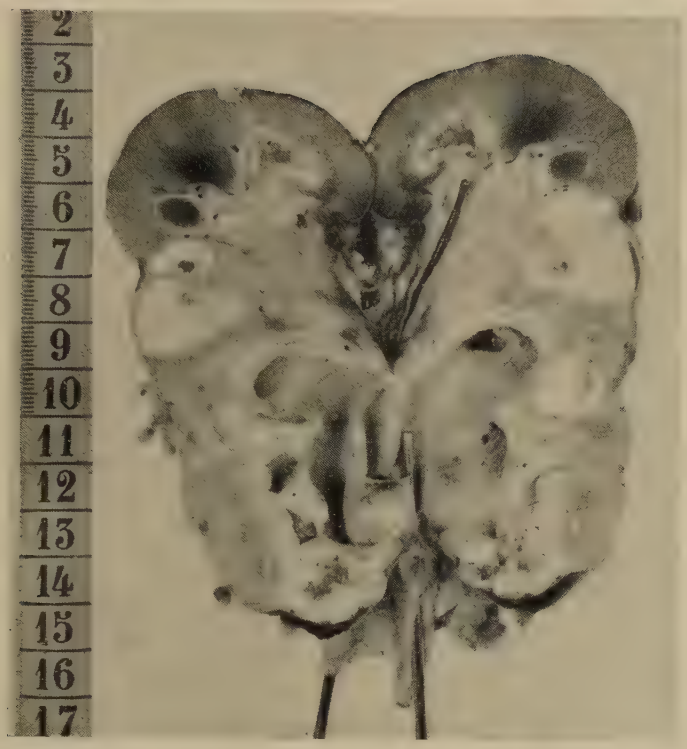

Abb. 10. Fall 59. Linke Niere. Ausgedehnte Einschmelzungen des zum unteren Nierenbecken gehörigen Parenchymteiles. Im oberen Teil der Niere ältere, gut begrenzte, stark verkalkte Veränderungen.

becken gehörigen Parenchymteiles enthielt eine haselnussgrosse Kaverne mit zahlreichen Kalkeinlagerungen, die durch strikturierende Prozesse in den unteren Kelchhälsen vom Nierenbecken getrennt war (Abb. 10).

Diese beiden Fälle zeigen, dass in dem einen Nierenbecken einer Doppelniere eine normale Kontrastdichte vorhanden sein kann, während die des anderen vermindert ist. Es kann also aus einem Teil einer Niere, deren übriges Parenchym sogar ausgedehnte tuberkulöse Prozesse enthält, eine normale Kontrastausscheidung kommen. Auch eine von einem tuberkulösen Prozess befallene Nierenpartie wie im Fall 59 kann hierbei eine normale Kontrastausscheidung zeigen. Ein die Nierenfunktion beeinflussender Faktor ausser dem Parenchymuntergang kann also bei diesen Fällen urographisch nicht festgestellt werden.

Diese Tatsache drückt sich am deutlichsten durch ein Phänomen aus, das im folgenden Abschnitt behandelt werden soll.

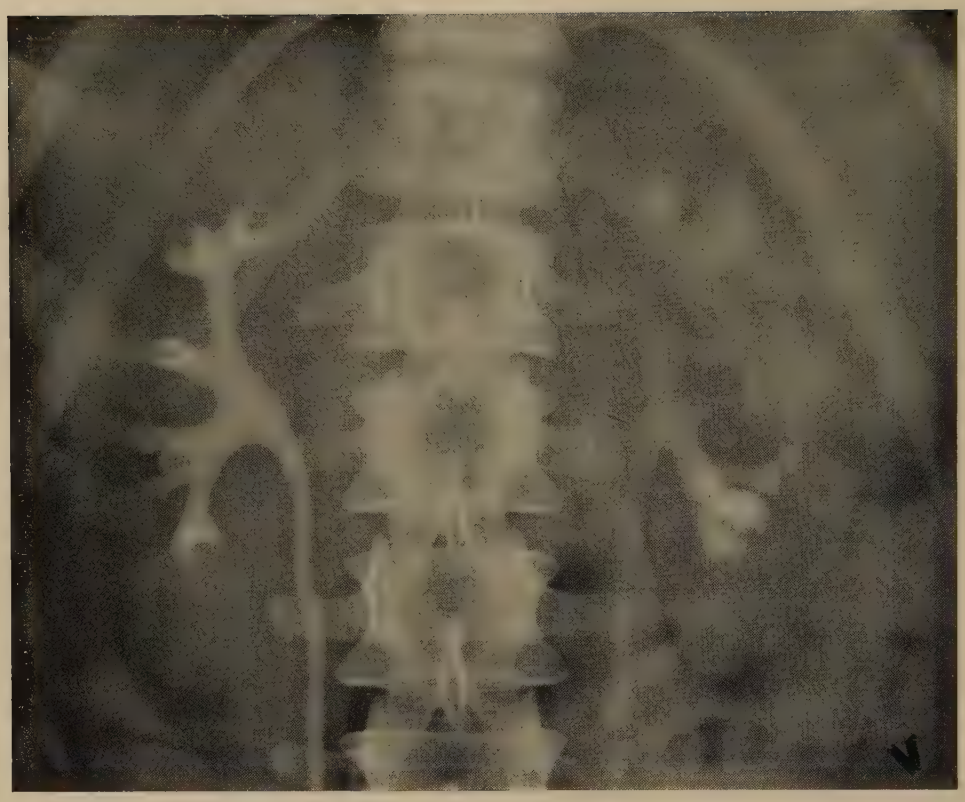

Abb. 11. In den normalen Calices des unteren Teiles der linken Niere normale Kontrastdichte. Im übrigen Nierenbecken stark verminderte Kontrastdichte.

2. Normale Kontrastdichte nur in Teilen des Nierenbeckens.

Unter den zur Gruppe II gehörigen 65 Nieren mit verminderter Kontrastdichte im Nierenbecken zeigen 10 in bezug auf die Kontrastdichte deutlich ein Phänomen, das besondere Beachtung verdient: In einem Teil des Nierenbeckens, in dem die Calices normal geformt und begrenzt sind, und der auch bei den operierten Fällen ein normales makroskopisches Bild zeigt, findet man eine gute Kontrastdichte. Im übrigen Nierenbecken ist die Kontrastdichte dagegen erheblich vermindert (Abb. 11 und 12). Bei einigen von diesen Fällen sieht man auf den ersten, nach der Injektion des Kontrastmittels aufgenommenen Bildern nur oder am deutlichsten eine Kontrastausscheidung in diese Calices, die gleichzeitig mit der Kontrastausscheidung auf der gesunde Seite einsetzt (Abb. 13 u. 14). Das gleiche Phänomen, eine Kontrastausscheidung zunächst in die normalen Calices und erst später in das übrige Nieren-

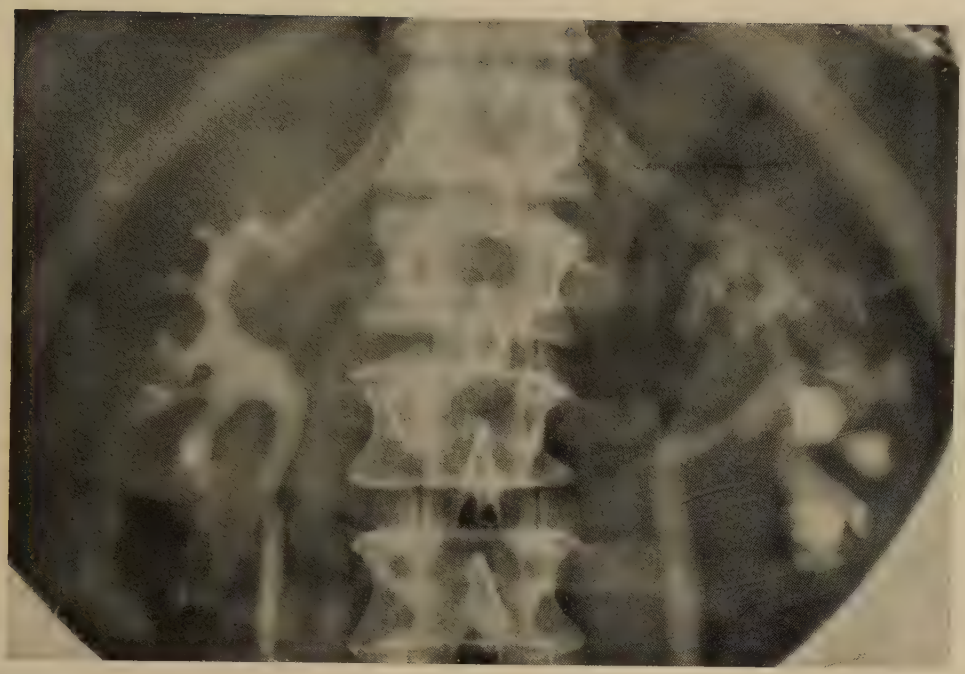

Abb. 12. In den normalen Calices des unteren Teiles der linken Niere normale Kontrastdichte. Im übrigen Nierenbecken stark verminderte Kontrastdichte.

becken kann man bei tuberkulösen Nieren, deren Kontrastdichte im Nierenbecken normal ist, finden.

Die Unterschiede der Kontrastdichte in den verschiedenen Bezirken des Nierenbeckens sind im allgemeinen zu Beginn der Untersuchung am deutlichsten. Im weiteren Verlauf werden sie immer schwächer. Während der Zunahme der Kontrastdichte in den Nierenbeckenpartien, die in direkter Beziehung zu dem tuberkulösen Parenchymprozess stehen, nimmt das Phänomen allmählich immer mehr ab.

Es handelt sich hier um Unterschiede der Kontrastdichte im Nierenbecken, die auf den Zustand des Parenchyms der einzelnen Nierenabschnitte zurückzuführen sind. Die Ursache dieses Phänomens ist nämlich — ausser der Bedeutung des Volumens —, dass die von dem tuberkulösen Prozess freien Nierenpartien einen Harn ausscheiden, der bezüglich der radiographischen Registrierung eine normale Kontrastdichte ergibt. Eine Stütze für diese Ansicht bildet hauptsächlich die oben erwähnte Bedeutung des Zeitmomentes. Dieser Harn füllt zunächst die Calices, welche die gesunden Papillen drainieren. Von hier aus wird der Kontrastharn hauptsächlich durch die Motilität des Nierenbeckens,

aber auch durch Sedimentierung in andere Teile des Nierenbeckens transportiert. Diese werden also auf »retrogradem» Wege gefüllt. Das Auftreten einer derartigen retrograden Füllung ist durch Fälle mit einem gespaltenen Nierenbecken bewiesen, bei denen sich der zu einem abgetrennten Parenchymteil gehörige Nierenbeckenzweig mit Kontrast füllt. Der konzentrierte Kontrastharn wird durch den Nativharn im Nierenbecken oder durch von dem tuberkulösen Nierenteil kommenden Harn mit verminderter Kontrastdichte verdünnt. Auf diese Weise füllt sich das Nierenbecken allmählich mit Urin gleicher Kontrastdichte. Nur wenn das Nierenbecken stark verzweigt oder der Abfluss der normalen Kontrastharn enthaltenden Kelche erschwert ist, z. B. durch strikturierende Prozesse an den Hälsen, (siehe Abb. 8 S. 47) bleibt der Unterschied bestehen, und man beobachtet in den normalen Calices eine stärkere Kontrastdichte als im übrigen Nierenbecken.

Einige Fehlerquellen bei der Beurteilung des obenstehenden Phänomens sollen besprochen werden: Das Phänomen könnte z. T. durch die von Ribbing für die Urographie angegebene Tatsache, dass das Kontrastmittel in deklive Teile des Nierenbeckens sedimentiert, bedingt sein. Für eine derartige Deutung spricht, dass der Patient während der ganzen Zeit, in der sich das Phänomen abspielt, in konstanter Rückenlage untersucht wird. Die Lage der die beste Kontrastdichte aufweisenden Nierenbeckenteile ist jedoch bei den einzelnen Fällen so verschieden, dass dieser Faktor keine ausreichende Erklärung gibt. Er scheint im Gegenteil bei einigen Fällen einen Ausgleich der Kontrastdifferenzen herbeiführen zu können, wenn nämlich der dichte Kontrastharn in ventral gelegene Calices ausgeschieden wird und dann in dorsal gelegene Teile des Nierenbeckens sedimentiert.

Der Unterschied der Kontrastdichte könnte ferner vielleicht durch eine Fehlerquelle bei der Beurteilung der Kontrastdichte, die oben besprochen wurde, in Erscheinung treten: Die normal begrenzten, Kontrast enthaltenden Calices haben eine scharfe Grenze gegenüber den umgebenden Weichteilen. Hierdurch wird die Kontrastauffassung begünstigt. Die einem zerstörten Nierenteil angehörigen Calices sind dagegen unscharf begrenzt. Hier gibt es also keine scharfe Grenze zwischen den Bezirken mit verschiedener Kontrastdichte, sondern einen allmählichen Übergang von starker zu schwacher Kontrastdichte. Diese Tatsache kann zwar eine gewisse Rolle spielen, erklärt aber das Phänomen keineswegs vollständig. Man erkennt nämlich in dem anatomischen Nierenbecken, das gegen die umgebenden Weichteile ebenso scharf begrenzt ist wie die normalen Calices, deutlich eine Verminderung der Kontrastdichte.

Claude Bernards Theorie der Abwechslung in ein und derselben Niere kann das Phänomen nicht erklären. Es müsste nämlich in unserem reichen Urographiematerial häufiger vorkommen.



Abb. 13. Kurz unterhalb der Mitte der linken Niere einige Calices von normaler Form und mit normaler Kontrastdichte.

Abb. 14. Derselbe Fall wie auf Abb. 13. Die Kontrastausscheidung beginnt auf der erkranten Seite zuerst in den normalen Calices und gleichzeitig wie auf der gesunden Seite.

Abb. 15. Stark deformiertes Nierenbecken. Gute Kontrastdichte. Siehe Abb. 16.

Das beschriebene Phänomen ist aus verschiedenen Gründen von Interesse:

1) Es bildet ein bisher nicht beachtetes Röntgensymptom, das die Verhältnisse bei der Nephrographie bei lokalen Parenchymprozessen wiederspiegelt. (Siehe Einleitung S. 26). Durch Beachtung der Kontrastausscheidung auf den ersten Aufnahmen kann man ein Bild über das Vorhandensein und die Ausbreitung eines pathologischen Prozesses im Nierenparenchym, der die Funktion so beeinflusst, dass die Kontrastausscheidung dieses Nierenbezirkes aufgehoben oder vermindert ist, gewinnen.

2) Es richtet die Aufmerksamkeit auf die Bedeutung der primäranatomischen Nierenbeckenform für die urographische Diagnostik: Ist das Nierenbecken nicht verzweigt, so vermischt sich der aus den einzelnen Papillen entleerte Harn leicht, während er in einem reich verzweigten Nierenbecken getrennt bleibt und einen Vergleich seiner Dichte erlaubt. (Siehe weiteres S. 92.)

3) Es zeigt ausserordentlich deutlich, dass ein die Funktion der ganzen Niere beeinflussender, toxischer oder sonstiger Faktor, der auf den tuberkulösen Prozess zurückzuführen wäre, nicht urographisch nachweisbar sein muss. Es gewinnt hierdurch grosse Bedeutung für das Verständnis der Urographie als Funktionsprüfung.

4) Wie oben erwähnt wurde, haben Ravasini u. a. auf die Bedeutung

Abb. 16. Präparat der rechten Niere desselben Falles wie bei Abb. 15. Ausgedehnte, gut begrenzte Veränderungen.

der Feststellung der Zeit, nach der der Kontrast im Nierenbecken auftritt, für die Untersuchung der Funktion hingewiesen. Hierdurch sei eine gute Funktionsprüfung möglich, die die Farbstoffproben übertrifft. Aus dem oben in diesem Abschnitt Mitgeteilten geht hervor, dass diese Technik bei der Nierentuberkulose versagen kann. Im übrigen soll erwähnt werden, dass der Zeitfaktor häufig eine enge Beziehung zur Kontrastdichte hat. Ist die Kontrastdichte vermindert, so braucht die Ausscheidung nämlich nicht verspätet zu sein, kann aber trotzdem diesen Eindruck erwecken. Es dauert eine gewisse Zeit — verschieden je nach dem Grade der Kontrastdichte — bis der Kontrastharn im Nierenbecken eine radiographisch nachweisbare Dichte erreicht. In diesem Zusammenhang soll ausserdem gegen die Methode eingewendet werden, dass es schwierig sein kann, auf den Bildern das erste Auftreten des Kontrastes zu erkennen. So können normale Dichtigkeitsunterschiede im entsprechenden Teil des Bauchfeldes, besonders bei reichlich vorhandenen Darmgasen, falsche Deutungen veranlassen.

Abb. 17. Gute Kontrastdichte im rechten Nierenbecken, einige Calices nicht gefüllt.

5) Das Phänomen ist für das Verständnis des Vorkommens einer guten Kontrastdichte bei einem ausgedehnten pathologischen Prozess von grundlegender Bedeutung. Dieses soll im folgenden Abschnitt gezeigt werden.

3. Fälle mit guter Kontrastdichte im Nierenbecken bei stark ausgebreitetem tuberkulösen Prozess im Nierenparenchym.

Die 5 zur Gruppe I_3 gehörigen Nieren, Fall 3, 30, 31, 32, 59 und die zur Gruppe II_1 gehörigen Fälle 36, 54, 61, 63, 72 und 81 zeigen gemeinsam eine gute Kontrastdichte bei einem sehr ausgedehnten pathologischen Prozess (Abb. 15 und 16).

Wäre der zu dem pathologisch veränderten Nierenbezirk gehörige Teil des Nierenbeckens bei den im vorigen Abschnitt beschriebenen Fällen durch eine Striktur abgeschlossen, so würde das übrige Nierenbecken eine vollkommen normale Kontrastdichte zeigen. In der Tat demonstrieren dieses die zu diesem Abschnitt gehörigen Fälle. Bei der Durchsicht ergibt sich nämlich bei allen, dass der zu dem veränderten Nierenteil, der keinen oder schlecht konzentrierten Kontrastharn ausscheidet, gehörige Nierenbeckenabschnitt vollständig oder fast voll-

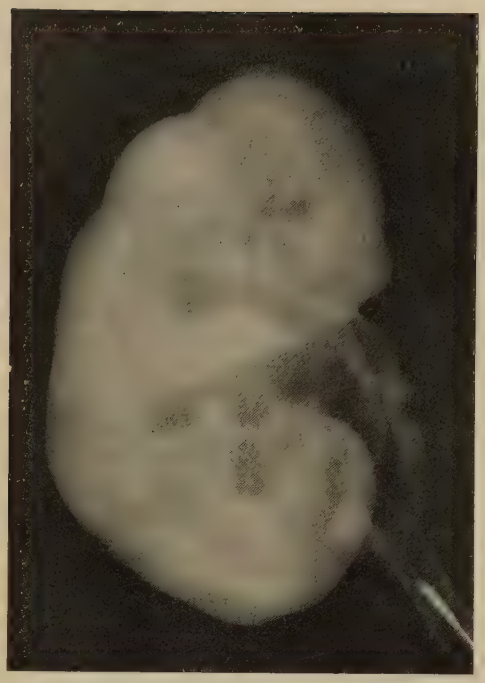

Abb. 18. Rechte Niere desselben Falles wie auf Abb. 17. Präparatpyelogramm mit Luft. Die Niere enthielt grosse kavernöse Einschmelzungen, die jedoch vollkommen vom Nierenbecken getrennt waren. Nicht einmal die in das Nierenbecken injizierte Luft gelangt in diese hinein.

kommen abgeschlossen ist (Abb. 17 und 18). Durch diese Abschnürung wird das Nierenbeckenvolumen ungefähr proportional der verringerten Kontrastausscheidung vermindert. Der übrige Nierenbeckenteil füllt sich mit einem Kontrastharn aus Nierenparenchymabschnitten, die von dem tuberkulösen Prozess nur wenig oder garnicht befallen sind, und zeigt eine gute Kontrastdichte. Das Nierenbecken weist also dann eine gute Kontrastdichte auf.

C. Besprechung der im ersten Teil des vorigen Kapitels erhaltenen Resultate.

Die sich aus dem ersten Abschnitt des Kapitels ergebenden Kontrastverhältnisse im Nierenbecken können wie in Abb. 19 schematisch veranschaulicht werden.

Aus der Darstellung geht Folgendes hervor:

1) ca. $^1/_4$ der tuberkulösen Nieren zeigt eine normale Kontrastdichte. Dieses bedeutet in bezug auf die Beurteilung sehr gute, vielleicht sogar optimale Kontrastverhältnisse. Ein einseitiges Studium der Kontrastdichte, wie es vielfach empfohlen wird, schaltet bei dem vorhandenen Material also 27 % der Fälle aus. Der Fehlerprozent kann bei einem

entsprechenden Material sogar — im Hinblick auf den statistischen mittleren Fehler — auf über 30 % ansteigen.

Aus demselben Grunde würden, wenn die Urographie für die Seitendiagnose aus der Kontrastdichte unter entsprechenden Umständen benutzt würde, 27 % der Fälle dieses Materials fortfallen. Da die Frühfälle eine gute Kontrastdichte zeigen, bedeutet dieses, dass hierdurch die wichtigsten und meist am schwersten zu diagnostizierenden Fälle urographisch nicht in der besprochenen, eingeschränkten Weise diagnostiziert werden können. Es besagt ausserdem, dass die Fehlerprozente dieser durch die Art der Beurteilung eingeschränkten Urographie umso grösser sind, je mehr Frühfälle das jeweilige Material enthält.

2) Bei 15 der tuberkulösen Nieren, also bei kaum $^1/_7$ des Materials fehlte die Kontrastausscheidung vollständig. Bei der pathologisch-anatomischen Untersuchung, die bei 9 dieser Nieren ausgeführt wurde, ergaben sich die schwersten Veränderungen, nämlich eine tuberkulöse Pyonephrose. Dieselbe Veränderung ist bei weiteren 5 Fällen auf Grund der Leeraufnahme anzunehmen. Je früher die Patienten untersucht werden können, desto seltener findet man Fälle ohne Kontrastausscheidung.

Bei diesen Fällen gibt die Urographie nur Aufschluss über die Funktion, nämlich dass diese wenigstens zur Zeit eingestellt ist. Hier kann die Anatomie urographisch nicht untersucht werden, die Nieren zeigen aber meist schon auf der Leeraufnahme Veränderungen. Von 15 Nieren dieses Materials haben 14 derartige Veränderungen. Bei 8 sind grosse höckerige Nieren mit Kalkeinlagerungen, davon zwei Kittnieren, die nach Söderlund pathognomonisch für die Nierentuberkulose sind, vorhanden. Der Nierenschatten enthielt bei 3 Fällen kleine Verkalkungen, und bei den drei übrigen war er vergrössert. Bezüglich der Beurteilung dieser Befunde auf der Leeraufnahme sei auf Söderlund verwiesen. Nur eine der Nieren zeigte auf der Leeraufnahme keine Veränderungen. Bei diesem und bei einigen der übrigen Fälle wäre eine retrograde Pyelographie ausserordentlich wertvoll gewesen. Es soll jedoch darauf hingewiesen werden, dass gerade bei diesen am meisten fortgeschrittenen Fällen die retrograde Pyelographie oft wegen z. B. ausgedehnter Blasenveränderungen nicht ausgeführt werden kann. Bei 10 der hier vorhandenen 14 nicht ausscheidenden Nieren war es nicht möglich, den Harnleiter zu katheterisieren und eine retrograde Pyelographie vorzunehmen. Bei den beiden Kittnieren wurde überhaupt kein Katheterisierungsversuch gemacht. Nur bei zwei Fällen wurden die Harnleiter katheterisiert und nur bei einem von diesen eine retrograde Pyelographie ausgeführt.

Will man andererseits, wie es, nach der Literatur zu urteilen, häufig geschieht, diejenigen Fälle für die Urographie reservieren, bei denen keine retrograde Pyelographie vorgenommen werden kann, so hat man als wichtige Gruppe Fälle gewählt, bei denen die Urographie am wenig-



Abb. 19. Schematische Darstellung der Kontrastverhältnisse im Nierenbecken. Schwarz= normale Kontrastdichte, weiss=keine radiographisch registrierbare Kontrastausscheidung. Anzahl der tuberkulösen Nieren des Materials 110.

sten ergibt, die gewöhnliche Leeraufnahme aber grosse diagnostische Bedeutung besitzt.

Die Urographie kann jedoch auch bei diesen Fällen sehr wichtig sein, nämlich durch die Auskunft, die sie über die ausscheidende Seite gibt. Im Zusammenhang hiermit soll darauf hingewiesen werden, dass der Prozess bei nicht weniger als 6 dieser 15 Fälle doppelseitig war. Dieses beruht wahrscheinlich darauf, dass die stark fortgeschrittenen Nierenveränderungen lange Zeit die Möglichkeit hatten, die Infektion auf dem Wege über die Blase auf die andere Seite zu übertragen. Findet man auf der einen Seite also keine Ausscheidung, so hat man umso mehr Grund, die andere sorgfältig zu untersuchen.

3) Zwischen diesen beiden Gruppen mit normaler Kontrastdichte im Nierenbecken, bzw. keiner nachweisbaren Ausscheidung, liegt die Mehrzahl der tuberkulösen Nieren, fast $^2/_3$ des Materials. Aus dieser Gruppe geht hervor, dass das Studium der Kontrastdichte häufig allein, z. B. für die Seitendiagnose diagnostisch wertvoll sein kann. Die fortgeschrittensten Fälle mit pathologisch-anatomischen Veränderungen, die sich von den in der Gruppe III immer vorhandenen nur wenig unterscheiden, zeigen eine stark verminderte Kontrastdichte, während eine nur geringe Verminderung kleinen Prozessen entspricht. Hier wie in der Gruppe III und beim grössten Teil der Gruppe I stimmt das Verhalten der Kontrastdichte im wesentlichen mit der Ausbreitung des Prozesses überein. Man darf aber nicht vergessen, dass ein kleiner Prozess normale Kontrastdichte zeigt, ein ausgedehnter Prozess unter Umständen eine normale Kontrastdichte hat, und dass sowohl »Normalfälle» wie Fälle mit einem relativ kleinen Prozess eine verminderte Kontrastdichte aufweisen können. Diese Einschränkungen setzen den Wert der Urographie als Funktions-

prüfung bei der Nierentuberkulose beträchtlich herab. Bei gewöhnlichen Fällen mit einem einseitigen Prozess braucht die Einschränkung keine Bedeutung zu haben. Bei doppelseitigen Erkrankungen, bei denen — wenn auch selten — vor der Operation entschieden werden soll, welche Niere besser fuktioniert und weniger erkrankt ist, muss aber die Urographie als Funktionsprüfung mit der grössten Kritik betrachtet werden, wenn man nicht irregeführt werden will.

4) Von besonders grossem Interesse sind die Fälle, bei denen die Kontrastdichte trotz starker Ausbreitung des pathologischen Prozesses gut ist, diejenigen mit Doppelnieren und Fälle mit normaler Kontrastdichte in nur Teilen des Nierenbeckens:

a) Diese Fälle zeigen am deutlichsten, dass ein die Funktion der ganzen Niere beeinflussender, toxischer oder sonstiger Effekt des pathologischen Prozesses urographisch nicht nachweisbar zu sein braucht.

b) Sie widerlegen also die Ansicht, das die Urographie als Funktionsprüfung bei der Nierentuberkulose uneingeschränkten Wert hat.

c) Sie bestätigen die Ansicht von z. B. Biancardi, Braasch-Emmett über den beschränkten Wert der Urographie als Funktionsprobe.

d) Sie erklären weitgehend die schlechte Übereinstimmung zwischen den gewöhnlichen Nierenfunktionsproben und der Urographie. Durch den von einem kleinen, gesunden Nierenteil kommenden normalen Kontrastharn kann das Nierenbecken gefüllt werden, und die Kontrastdichte trotz eines sogar ausgedehnten pathologischen Prozesses normal erscheinen. Dasselbe gilt für die verschiedenen Grade der Verminderung der Kontrastdichte, die auf eine Verdünnung des normalen Kontrastharnes mit dem im Nierenbecken vorhandenen Nativharn oder mit aus einem tuberkulösen Nierenteil kommenden Urin mit verminderter Kontrastdichte zurückzuführen sind. Die erwähnte schlechte Übereinstimmung beruht jedoch z. T. darauf, dass mehrere Verfasser während des Vergleichs grundlegende röntgenphysikalische Verhältnisse bei der Beurteilung der Kontrastdichte ausser Acht liessen.

e) Sie widerlegen die mehrfach geäusserte Behauptung (s. oben), dass die Zeit, nach der der Kontrast im Nierenbecken erscheint, bei der Nierentuberkulose immer eine gute Funktionsprüfung ergibt.

5) Im Hinblick auf die Untersuchung der Nierenbeckenanatomie soll darauf hingewiesen werden, dass die Kontrastdichte bei den 44 Nieren der Gruppe I und der Gruppe II_1 gut war, und dass nur bei 14 Nieren keine Kontrastausscheidung festgestellt werden konnte. Die Tatsache, dass einerseits Fälle mit geringen und relativ geringen Veränderungen eine gute Kontrastdichte zeigen, und dass andererseits eine abnehmende Kontrastdichte im allgemeinen einem zunehmenden pathologischen Prozess entspricht, ist für die Detailuntersuchung von grösster Bedeutung. Die kleinsten Veränderungen können unter den besten Kontrastverhältnissen untersucht werden. Dieses gilt nicht nur für Frühfälle, sondern

auch für Fälle mit einem abgeschlossenen Prozess, bei denen die Abweichung von dem anatomischen Normalbild unter Umständen gering ist (siehe S. 86). Andererseits können ausgedehnte Veränderungen noch bei geringem oder minimalem Kontrast diagnostiziert werden. Eine differentialdiagnostisch wertvolle Beobachtung hat Reitan mitgeteilt: Er findet bei stark verminderter Kontrastdichte, dass die bei Nierentumoren auftretenden Kontrastflecke eckig und scharf begrenzt sind, während sie bei Hydro- und Pyonephrosen und z. T. bei der Tuberkulose grösser, häufig rundlich und unscharf begrenzt sind. Diese Beobachtung ist für Fälle mit einem ausgedehnten pathologischen Prozess und sehr verminderter Kontrastdichte im Hinblick auf die Differentialdiagnose wichtig.

6) Ein Blick auf die schematische Darstellung oben erklärt die sich widersprechenden Ansichten darüber, ob die Urographie bei der Nierentuberkulose funktionell oder anatomisch beurteilt werden soll. Sie veranschaulicht die wichtige Tatsache, dass die Röntgensymptomatologie bei der Nierentuberkulose aus zwei Gliedern zusammengesetzt sein soll: Einem anatomischen und einem funktionellen. Ohne eine Untersuchung der Anatomie ist der Wert der Urographie für die Diagnostik der Nierentuberkulose gering. Durch die Berücksichtigung der funktionellen Verhältnisse neben den anatomischen wird andererseits die Diagnostik wesentlich bereichert.

KAP. III.

TEIL II. DAS ANATOMISCHE MOMENT DER UROGRAPHISCHEN DIAGNOSTIK DER NIERENTUBERKULOSE.

Im Teil I wurde über die Diagnose der Nierentuberkulose durch die Urographie unter Berücksichtigung der Funktion berichtet. Eine auf Grund der angegebenen Resultate ausgeführte weitere Untersuchung der Möglichkeiten, die Nierentuberkulose urographisch zu diagnostizieren, muss sich hauptsächlich mit der Diagnostik anatomischer Veränderungen beschäftigen. Die Fragestellungen der anatomischen Diagnostik, die die retrograde Pyelographie gelöst hat, werden im folgenden nicht behandelt, sondern es wird nur festgestellt, ob deren Resultate auf das Gebiet der Urographie überführt werden können. Im übrigen sollen die röntgendiagnostischen Möglichkeiten voraussetzungslos für die Urographie untersucht werden. Hierbei sind zwei für die Beurteilung des Anwendungsbereiches der Urographie in der Röntgendiagnostik der Nierentuberkulose grundlegenden Fragen zu beantworten:

A) Sind bei allen Fällen von Nierentuberkulose urographisch nachweisbare Veränderungen vorhanden?

B) Gestatten die urographisch festgestellten Veränderungen eine Artdiagnose?

A. Sind bei allen Fällen von Nierentuberkulose urographisch nachweisbare Veränderungen vorhanden?

Als Einleitung zu der allgemeinen Besprechung der Möglichkeiten, bei der Nierentuberkulose urographisch Veränderungen festzustellen, soll die Frühdiagnose behandelt werden, um deren grundlegende Bedeutung für diese Frage hervorzuheben.

a) *Die Urographie bei der Frühdiagnose der Nierentuberkulose.*[1]

Mit *Frühdiagnose* wird die Feststellung der frühesten Veränderung, des ersten nachweisbaren, pathologisch-anatomisch frischen Herdes der Nierentuberkulose bezeichnet. Diese Angabe erscheint vielleicht selbstverständlich, ist aber notwendig, da in der Literatur andere Definitionen des Begriffes Frühdiagnose zu finden sind. So gibt Bonino an, dass die Frühdiagnose ein klinischer und nicht ein pathologisch-anatomischer Begriff ist und dass sie die Erkennung der Krankheit beim Auftreten der ersten Symptome bedeutet. Danach können alte ausgedehnte, aber symptomenlos verlaufende Veränderungen mit einem zufällig auftretenden Symptom mit in den Begriff der Frühdiagnose einbezogen werden. Nach dieser Anschauung ist die Frühdiagnose = schnell gestellte Diagnose.

Die für die Frühform der Nierentuberkulose charakteristische pathologisch-anatomische Veränderung ist zunächst zu beschreiben.

Die pathologisch-anatomische Frühform der Nierentuberkulose:

Die pathologische Anatomie der Frühformen ist häufig zusammen mit der Frage nach der Art der tuberkulösen Infektion der Niere bearbeitet worden. Alle die verschiedenen Anschauungen, die man über diese Frage gehabt hat und noch hat, gruppieren sich um die Ansicht, dass die Frühformen einen Prozess im Markteil der Niere darstellen.

Die erste grössere pathologisch-anatomische Untersuchung über die Frühformen der Nierentuberkulose wurde von Wegelin und Wildbolz im Jahre 1913 auf Grund von 13 Operations- und 3 Sektionspräparaten beendigt, und zwar — wie Wildbolz in einer späteren Arbeit sagt — als eine Fortsetzung der Bearbeitung von Einzelbeobachtungen durch Orth, Rosenstein, Tittinger und Marion. Das Resultat dieser Untersuchungen wird folgendermassen zusammengefasst: »Wir finden in unserem Material die Tuberkulose hauptsächlich in den Papillen lokalisiert. Dies ist nach unserer Auffassung für die Frühfälle geradezu charakteristisch.«

Ekehorn veröffentlichte zum ersten Male im Jahre 1908 seine Anschauung über die pathologisch-anatomische Frühform der Nierentuberkulose und fasst 1922 seine Ansicht über die Entwicklung folgendermassen zusammen: »Aus einem primären, haematogenen Infektionsherd, im allgemeinen in einer Pyramide, entwickelt sich eine Kaverne, die direkt oder durch einen Fistelgang in das Nierenbecken hinein durchbrechen kann, wobei sich eine Papillenulceration bildet.« Diese Auffassung glaubten u. a. Bazy und Söderlund durch Fälle bestätigen zu können.

[1] Die hierzu gehörigen Fragen sind in vorläufigen Mitteilungen 1940 und 1942 vom Verf. erwähnt worden.

In einer wegen der Frage der sog. Tuberkelbazillurie ausgeführten Arbeit teilen Dimtza und Schaffhauser 1932 das Resultat einer Untersuchung von 8 Frühfällen, wie folgt, mit: »In Übereinstimmung mit diesen Befunden ergeben unsere sämtlichen 8 Fälle von initialer, chronischer, käsig-kavernöser Nierentuberkulose die primäre Lokalisation der tuberkulösen Herde ausschliesslich in der Markpyramide, und zwar meist in der Papille.» Der früheste Fall dieser Serie, Fall Nr. 8, ist besonders interessant: Bei einer zufälligen Harnuntersuchung fand man bei einem 20-jährigen Manne eine geringe Pyurie. Der deshalb ausgeführte Meerschweinchenversuch ergab einen positiven Befund. Harnbefund: Alb. neg., Leukocyten auf der linken Seite maximal 10 Gesichtsfeld. Auf dieser Seite Tb.-Bazillen im Meerschweinchenversuch und der Kultur positiv. Minimale Funktionsstörung auf dieser Seite. Rechts bei *einer* Untersuchung 3—5 Leukocyten. Sonst o. B. Bei der Nephrectomie links fand man auf einer Papille einen stecknadelkopfgrossen Tuberkel.

Die Zusammenfassung der anatomischen Befunde bei diesen Fällen ergibt, dass die Papillenulceration bezeichnend für die Frühformen ist. Nur bei dem referierten Fall war diese nicht vorhanden. Aus den klinischen Angaben bei diesem Fall geht aber hervor, dass die Annahme eines käsig-kavernösen Prozesses in der Niere sich nur auf das Vorhandensein einzelner Leukocyten und einer »minimalen» Funktionsstörung gründete, während die Diagnose nach Wildbolz u. a. nur auf Grund einer sicheren Pyurie + Bazillurie + Functio laesa gestellt werden darf.

Diese Tatsache weist auf die Notwendigkeit eines vor der Operation vorhandenen, eindeutigen Beweises dafür, dass die Niere einen käsig-kavernösen Prozess enthält, hin. Die ganze Besprechung dieser Frage ist auf zwei Linien mit verschiedenem Ausgangspunkt geführt worden, die ich — im vollen Bewusstsein, dass die Bezeichnung eine nicht ganz richtige Verallgemeinerung bedeutet — im Hinblick auf ihre Entstehung und ihren Umfang die europäische und die amerikanische nennen will.

1) *Die europäische Linie:* Die Notwendigkeit deutlicher Beweise für die käsig-kavernöseNatur des Prozesses ist im Zusammenhang mit der Diskussion, die um den Begriff der Tuberkelbazillurie geführt wird, betont worden. Ohne auf eine Besprechung der gesamten Frage eingehen zu wollen (hierfür sei auf Stenholms ausführliche Literaturzusammenfassung und auf die kritischen Betrachtungen von Dimtza und Kartal und Wildbolz hingewiesen), will Verf. hervorheben, dass kein endgültiger Beweis dafür, das es keine Tuberkelbazillurie gibt, erbracht worden ist. Man hat im Gegenteil einige Mitteilungen über eine Bazillurie nicht widerlegen können. Es ist also nicht ausgeschlossen, dass eine Bazillenpassage, wenn auch nicht durch eine gesunde Niere, so doch wenigstens durch eine nicht tuberkulös, pathologisch veränderte Niere vorkommen kann.

Betrachtet man die Tuberkelbazillurie als Realität, so muss man auch mit der Möglichkeit rechnen, manchmal Fälle mit einem Bazillenbefund im Harn und — wenn diese Bazillen z. B. eine unspezifisch entzündete Niere passieren — sogar einer Pyurie und Funktionsbeeinträchtigung zu finden, also Erscheinungen, die für pathognomonisch für die käsig-kavernöse Nierentuberkulose gehalten werden, trotzdem diese nicht vorhanden ist (Siehe Casper). Ähnliche Befunde kann man, wie aus Mitteilungen von Fain, Fedoroff, Schönberg hervorgeht, bei der nicht chirurgischen Form der Nierentuberkulose erhalten. Fedoroff schildert z. B. Fälle, die er als Nephrocirrhosis kochobacillaris bezeichnet, und die eine Pyurie + Bazillurie, aber keine spezifischen Nierenveränderungen haben.

Die Entscheidung, ob eine chirurgische Nierentuberkulose vorliegt, muss sich also besonders bei kleinen Veränderungen auf einen Faktor ausserhalb der angegebenen klinischen Befunde stützen, und die Rolle der Röntgenuntersuchung wird häufig u. a. hiervon ausgehend diskutiert.

2) *Die amerikanische Linie:* Im Jahre 1926 teilte Medlar seine Resultate äusserst sorgfältiger pathologisch-anatomischer Untersuchungen an Nieren von Patienten, die an einer Lungentuberkulose gestorben waren, mit. Die bei der Untersuchung von Schnittserien von 44 Nieren gewonnenen Ergebnisse fasst er in 5 Punkten zusammen, von denen folgende erwähnt werden sollen:

»Renal tuberculosis is hematogenous in origin, 75 per cent of the lesions being cortical.

Bilateral infection was the rule in every case in this series in which both kidneys were examined and tuberculous lesions were present.

Tuberculous lesions of the kidney heal. Scars were present in seventeen out of thirthy cases. Twelve of these cases also had tuberculous lesions».

Die Fälle, die wir als Frühfälle betrachten, enthalten also nicht die initialen Veränderungen, sondern nach der Entwicklungsform, die Lieberthal auf Grund von Medlars Arbeiten skizziert hat, das zweite Stadium der Nierentuberkulose. Dieses stimmt mit dem von Ekehorn als Frühstadium bezeichneten überein.

Hier sollen drei Fälle aus der europäischen Literatur erwähnt werden, die ebenfalls initiale Veränderungen zu zeigen scheinen, ohne direkt auf die von Medlar beobachteten Veränderungen zurückführbar zu sein: Bei einem von Schüpbach veröffentlichten Fall zeigte die mikroskopische Untersuchung der Niere, die wegen einer lebensbedrohenden Blutung entfernt werden musste, in einer Papille einen 2 mm grossen und etwas mehr an der Basis der Pyramide einen kleineren tuberkulösen Herd.

Blatt berichtet über einen Patienten, der mit einer starken Blutung, die bei der Cystoskopie als aus der rechten Niere stammend festgestellt wurde, in das Krankenhaus kam. Die retrograde Pyelographie ergab einen Füllungsdefekt im rechten Nierenbecken, der als Papillom gedeutet wurde und eine Nephrectomie veranlasste. Die makroskopische Untersuchung der Niere ergab nichts Pathologisches (der Füllungsdefekt auf dem Pyelo-

gramm war durch ein Blutkoagel verursacht), bei der histologischen Untersuchung einer Schnittserie fand man jedoch einzelne Miliartuberkel in der Markrindengrenze.

Wildbolz und Walthard teilen einen nicht nach chirurgischen Indikationen operierten Fall mit einer Bazillurie mit, bei dem man in der Nierenrinde 9 typische Tuberkelherde, aber in der übrigen Niere keinerlei tuberkulöse Veränderungen fand.

Ausgehend von den Untersuchungen von Medlar und unter besonderer Berücksichtigung der beiderseitigen Infektion kamen u. a. Thomas, Stebbins und Rigos zu der Forderung sicherer Beweise dafür, dass der Nierenprozess destruierend ist. Sie bedienten sich hierzu der Pyelographie, über die sie sagen: »Clinically, by the laboratory procedures and by means of the pyelograms, we are enabled to recognize two general types of lesions of renal tuberculosis: 1) Non destructive, 2) Destructive. It is impossible to differentiate these by history, physical examination, studies of the urine, functional tests or by any other examinations save the retrograde pyelograms. In suspicious cases, I have found pyelographic evidence of renal tuberculosis when the smears and other examinations for bacilli of tuberculosis were negative».

Die europäische und amerikanische Linie führen somit von verschiedenen Ausgangspunkten zu demselben Ziel: Es besteht die Notwendigkeit eines bindenden Beweises für das Vorhandensein einer käsig-kavernösen Nierentuberkulose, bevor man sich zu einer Nephrektomie entschliessen kann. Diese Forderung wird am deutlichsten, wenn man daran denkt, auf welche Art sich die Suche nach Frühfällen als am erfolgreichsten erwiesen hat, nämlich die regelmässig ausgeführten Harnuntersuchungen bei Patienten mit einer anderweitig lokalisierten Tuberkulose. Besonders bei diesen Fällen kann es schwer sein, zu entscheiden, ob eine käsig-kavernöse Tuberkulose vorhanden ist. Von beiden Seiten ist auf die Röntgenuntersuchung als wichtige Stütze der Diagnose hingewiesen worden.

Aus dem Obenstehenden kann folgender Schluss gezogen werden: *Die Frühform der klinischen Nierentuberkulose ist pathologisch-anatomisch eine solitäre, mit dem Nierenbecken kommunizierende Papillenulceration.* Gleichgültig wie sich das Invasionsstadium gestaltet, muss sich die Therapie gegen diese richten, und wir müssen unsere diagnostischen Hilfsmittel in erster Hand für den Angriff gegen dieses Stadium mobilisieren. Sein anatomischer Charakter macht es für eine röntgendiagnostische Methode geeignet, die darauf aufgebaut ist, durch Füllung des Nierenbeckens mit einer Kontrastsubstanz anatomische Veränderungen dieses oder neben diesem nachzuweisen. Die anatomische Eigenart des Frühherdes erklärt ferner, dass die röntgendiagnostische Aufgabe bei der Frühdiagnose der Nachweis eines papillären Substanzdefektes ist: *Das röntgendiagnostische Frühsymptom bei der Nierentuberkulose ist ein Nischensymptom.*

Die Möglichkeit, den papillären Substanzdefekt im Frühstadium der

Nierentuberkulose röntgenologisch festzustellen, ist sehr verschieden beurteilt worden. Die ersten, die röntgenologisch mit Hilfe der retrograden Pyelographie papilläre Veränderungen allein diagnostizierten, wenn auch nicht bei Fällen mit solitären Papillenulcerationen, waren offenbar Lauber und Pohle. Tzschirntsch beschreibt jedoch einen solchen Fall, bei dem er eine Kaverne in einer Papille durch eine retrograde Pyelographie darstellen konnte. Ähnliche Fälle veröffentlichen Schneider und Schröder. Andrén, Hryntschak, Staehler und, wie oben erwähnt, Thomas, Stebbins und Rigos geben ebenfalls an, dass man mit Hilfe der retrograden Pyelographie Frühveränderungen sichtbar machen kann.

Obwohl man also — wenn auch nicht ohne Einschränkung — der Ansicht ist, dass es mit der einen Kontrastmethode, der retrograden Pyelographie, gelingt, kleine anatomische Veränderungen nachzuweisen, glaubt man allgemein, und darunter auch Verf. mit sonst positiver Einstellung zur Urographie, dass die andere Kontrastmethode, die hier behandelte Urographie, den Nachweis der Frühveränderungen nicht gestattet. Dieses soll durch einige Beispiele aus der Literatur veranschaulicht werden:

Lasio vertritt 1933 die Auffassung, dass nur die instrumentelle Methode, nicht aber die Urographie für die Frühdiagnose und die Feststellung kleiner Veränderungen überhaupt brauchbar ist.

Suter sagt 1934 bezüglich der Urographie: »Für eigentliche Frühfälle mit geringgradiger anatomischer Läsion ist ein positiver Ausfall nicht zu erwarten».

Minder gibt 1936 in einem Aufsatz, der den Wert der Urographiemethode sonst hervorhebt, an: »... bei Initialtuberkulose würde die Ausscheidungspyelographie wenig nützen, da die Veränderungen zu gering sind, um bei der Ausscheidungspyelographie zum Vorschein zu kommen».

Jáki (1936) sagt: »Kleine, an der Spitze der Papillen entstehende Gewebsdefekte sind im Frühstadium durch die Ausscheidungsurographie kaum überzeugend darzustellen».

Staehler drückt sich im gleichen Jahre folgendermassen aus: »In allen Fällen jedoch, bei denen es sich um die Frage handelt, ob beginnende verkäsende Veränderungen vorliegen oder nicht, ist die Ausscheidungsurographie unbrauchbar».

Haenischs 1938 veröffentlichte Auffassung ist oben referiert worden (siehe S. 27).

Clairmont und Schaffhauser sagen 1938: »Dass die intravenöse Pyelographie bei Frühfällen chronischer Nierentuberkulosen keine diagnostisch verwertbaren Befunde ergibt, ist auch durch unsere Erfahrungen sichergestellt».

Schneider (1939): »Die bei Frühfällen gefundenen feinen Veränderungen sind damit (intravenöse Pyelographie) nicht darzustellen».

Kornblum (1941): »I believe that when it is possible to make a diagnosis of renal tuberculosis by intravenous urography the lesion is no longer an early one».

Um ein Urteil über den Wert der zitierten Ansichten über die Urographieresultate bei der Frühdiagnose zu ermöglichen, sollen die in dem vorliegenden Material vorhandenen Frühfälle besonders besprochen werden.

Zur Veranschaulichung der diagnostischen Möglichkeiten der Urographie wird zunächst untersucht, inwieweit man urographisch minimale Veränderungen nachweisen kann. Es wurden deshalb nur Fälle mit einer solitären Papillenulceration ausgewählt. Da ältere Prozesse auch nur auf eine Papille, bzw. Pyramide beschränkt sein können, sind die Fälle mit derartigen, aber Kalk enthaltenden Veränderungen ausgeschlossen worden. Die röntgendiagnostischen Möglichkeiten sind nämlich wesentlich besser bei verkalkten Veränderungen.

Dadurch, dass als Frühfälle nur diejenigen mit nur *einer* veränderten Papille anerkannt werden, wird die Auswahl erheblich strenger als in anderen Zusammenstellungen (z. B. Schröder). Die in dem vorliegenden Material vorhandene Anzahl von Frühfällen ist ebenfalls viel grösser als die Zahl der Fälle mit nur einer Papillenulceration. Für die besondere Fragestellung hier, bei der die quantitativen Verhältnisse ausschlaggebend sind, haben aber die übrigen Frühfälle kein Interesse.

Das vorliegende Material enthält 4 derartig besonders gekennzeichnete Fälle. Dazu kommt ein weiterer Fall, den der Verf. in einem anderen Krankenhaus untersuchen konnte:

1) *FALL 4.* A. P. 36-jähriger Landwirt. Chir. 1079/34.

Seit 1932 Tbc. pulm. Ambulante Pneumothoraxbehandlung. Am 1. 3. 34 bemerkte Pat. eine Schwellung in der rechten Skrotalhälfte, Fieber, Harndrang.

Aufnahme am 6. 3. 34. Urin: Alkalisch, Alb. +, 0 rote, 15—20 weisse Blk. 0 Bakterien, 0 Tb.-Bazillen. Rest-N 34 mg%.

12. 3. Ablatio testis dx.: Epididymitis tbc.

Am Tage vor dieser Operation wurden im Harn Tb.-Bazillen gefunden.

21. 3. Cystoskopie: Geringe Rötung des Trigonums, besonders rechts (Reizung durch die darunterliegende Vesicula seminalis?). Harnleitermündungen normal. *Rechter* Ureterharn: 5 Leukocyten, 0 Bakterien. Gruppen sicherer Tb.-Bazillen. *Linker Ureterharn:* Einzelne Leukocyten pro Gesichtsfeld, 0 Bakterien, 0 Tb.-Bazillen.

31. 3. Röntgenuntersuchung der Harnorgane. Klinische Diagnose: Tbc. ren. dx.

Leeraufnahme: o. B.

Urographie: o. B. Normale Kontrastdichte.

5. 4. Erneute Cystoskopie. Blasenschleimhaut o. B. *Rechter Ureterharn:* 5—12 Leukocyten pro Gesichtsfeld, 0 Bakterien, Tb.-Bazillen neg. *Linker Ureterharn:* Einzelne Leukocyten, 0 Bakterien, Tb.-Bazillen neg. *Blasenharn:* Tb.-Bazillen pos.

Im Anschluss an diese Cystoskopie *retrograde Pyelographie* rechts: Das Nierenbecken zeigt dieselbe Form wie bei der Urographie. Ein kleiner Bezirk eines der oberen Calices hat unscharfe Konturen.

13. 4. Erneute Cystoskopie: Geringe Rötung der Blasenschleimhaut des Trigonums. Rechte Harnleitermündung etwas gerötet. *Rechter Ureterharn:* 3—10 Leukocyten pro Gesichtsfeld. Mehrere Gruppen von Tb.-Bazillen. *Linker Ureterharn:* Sediment o. B.

20. 4. Nephrectomia dx. (Bergendal): Die Niere erscheint normal gross und sieht normal aus. *Operationspräparat:* Ungefähr an der Grenze zwischen dem oberen und mittleren Drittel der Niere zeigt eine Papillenspitze eine reiskorngrosse Usur. Diese ist mit gelblichen Knötchen, die makroskopisch eindeutig tuberkulös aussehen, besetzt. Im übrigen sieht das Nierenparenchym vollkommen normal aus. Die Nierenbeckenschleimhaut erscheint etwas dick, zeigt aber sonst keine Veränderungen. Mikroskopischer Befund: Papillenspitzentuberkulose der angegebenen Stelle.

2) *FALL 22.* I. J. 23-jähriges Hausmädchen. Chir. 706, 1911, 2551/36.

Am 10. 2. 36 heftiger Harndrang und schwere Schmerzen in der linken Seite, die in den Rücken und die Urethra ausstrahlten.

Aufnahme am 10. 2. 36. Sehr mitgenommen. Muskelabwehr über der linken Nierenloge. Temp. 37,6. Urin: Alb. +, einzelne weisse und rote Blk., 0 Bakterien, 0 Tb.-Bazillen.

Sofortige Röntgenuntersuchung der Harnorgane. Klinische Diagnose: Nephrolithiasis sin.

Leeraufnahme: o. B.

Urographie: 4 Min. nach Schluss der Injektion einsetzende Kontrastausscheidung auf beiden Seiten, links jedoch etwas schwächer als rechts. 25 Min. nach Schluss der Injektion kann der linke Ureter, der etwas dilatiert ist, bis kurz oberhalb der Blase in seinem ganzen Verlauf verfolgt werden. An dieser Stelle hört die Kontrastsäule auf. Nach Entleerung der Blase ist im unteren Teil des linken Ureters noch Kontrast vorhanden. — Die Röntgenuntersuchung ergab also eine Stase auf der linken Seite, die vielleicht durch ein Harnleiterkonkrement, das auf den Röntgenbildern jedoch nicht zu sehen ist, hervorgerufen wurde.

In den folgenden 8 Tagen war der Urinbefund: Alb. pos. — Spuren — neg. Vereinzelte — 0 rote Blk., 0—10 — zahlreiche weisse Blk., wenig Kokken und kurze Stäbchen. Tb.-Bazillen neg. Die Patientin wurde beschwerdefrei entlassen und wegen des Harnbefundes zur Kontrolle wiederbestellt. In den folgenden 2 Monaten war sie beschwerdefrei. Dann 3 schnell vorübergehende Nierenkolikanfälle auf der linken Seite.

Wiederaufnahme am 22. 5. 36 wegen eines Tumors auf der Vorderseite des rechten Knies. Dieser wurde exstirpiert und erwies sich als eine Bursitis tuberculosa. Der Harnbefund war bei 15 Untersuchungen ebenso wie während des vorhergehenden Krankenhausaufenthaltes.

Erneute Röntgenuntersuchung der Harnorgane am 2. 6. Klinische Diagnose: Nephrolithiasis sin.

Leeraufnahme: o. B.

Urographie: Dilatation des ganzen linken Harnleiters. Erheblich verminderte Kontrastdichte links.

Meerschweinchenversuch, der folgendes Ergebnis hatte: Eines der Tiere pos. Deshalb

Wiederaufnahme am 14. 7. In der Zwischenzeit hatte Pat. geringe bohrende Schmerzen in der linken Flanke gehabt und sich elend gefühlt.

15. 7. Cystoskopie: Blasenschleimhaut normal, aber in der unmittelbaren Umgebung der linken Harnleitermündung wulstig ödematös. *Rechter Ureterharn:* o. B. *Linker Ureterharn:* 10 weisse, vereinzelte rote Blk. Tb.-Bazillen pos.

18. 7. Röntgenuntersuchung der Harnorgane. Klinische Diagnose: Tbc. ren. sin.

Leeraufnahme: o. B.

Urographie: Wie bei den beiden vorigen Untersuchungen auf beiden Seiten zu normaler Zeit einsetzende Kontrastausscheidung. Normale Kontrastdichte. Links ist jetzt nach Anlegung einer Kompression im unteren Teil der Niere ein Calyx mit unregelmässigem, unscharfem Rand zu beobachten (Abb. 20).

Abb. 20. Fall 22. Neben dem untersten, gelappten Calyx eine kleine kontrastgefüllte Nische (Pfeil).

21. 7. Nephrectomia sin. (Liedberg): Ganz unten im unteren Nierenpol eine einpfennigstückgrosse, erhöhte, etwas höckerige Partie. *Operationspräparat:* Die unterste Papille ist — dem Röntgenbild genau entsprechend — ulceriert (Abb. 21). Die dazugehörige Pyramide enthält einige nicht verkäste Tuberkel, die die Nierenoberfläche erreichen und das eben beschriebene kleine, höckerige Gebiet am unteren Nierenpol hervorrufen.

Epikrise: Die Patientin wurde wegen akuter nierenkolikartiger Bauchschmerzen in das Krankenhaus aufgenommen. Man machte sofort eine Urographie. Da eine Ureterolithiasis im Schmerzanfall angenommen wurde, untersuchte man nur die funktionellen Verhältnisse, d. h. es wurde keine Kompression angelegt. Dasselbe galt bei der zweiten Untersuchung. Erst bei der dritten war eine Fragestellung vorhanden, die die Nierenbeckenanatomie betraf. Da diese letzte Untersuchung mit

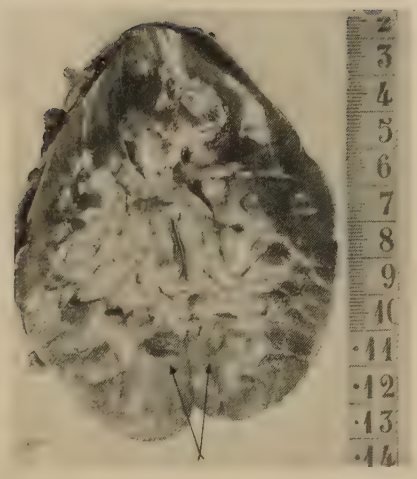

Abb. 21. Fall 22. Operationspräparat. Kleine Ulceration der untersten Papille.

Anlegung einer Harnleiterkompression ausgeführt wurde, kamen gute Füllungsbilder der Nierenbecken zustande, und der pathologische Prozess auf der linken Seite konnte mit Leichtigkeit diagnostiziert werden. Hätte man bei den vorhergehenden Untersuchungen bereits Wert auf die Klärung der anatomischen Verhältnisse gelegt, so wäre die Diagnose schon damals gestellt worden.

Aus dem Verlauf dieses Falles geht mit aller Deutlichkeit hervor, wie wichtig sorgfältige klinische Erwägungen als Grundlage der Ausführung der Urographieuntersuchungen sind.

3) A. N. 16-jähriger Klempnerlehrling. Kreiskrankenhaus Landskrona. 832/39.[1]

Seit 3 Wochen häufiger Harndrang. Schmerzen beim Wasserlassen und in der ersten Woche geringe terminale Haematurie.

Aufnahme am 12. 4. 39. Harn: Alb. pos. Massenhaft weisse, einzelne rote Blk. 0 Bakterien. Tb.-Bazillen neg.

14. 4. Röntgenuntersuchung der Harnorgane.

Leeraufnahme o. B.

Urographie: Beiderseits gleichzeitig und zu normaler Zeit einsetzende Kontrastausscheidung. Normale Kontrastdichte. Die Calices zeigen links überall scharfe Konturen. Rechts weist ein kleines Gebiet des untersten Calyx eine unscharfe Begrenzung und einen ausgezackten Rand auf (Abb. 22), während die übrigen Calices intakt erscheinen. — Befund: destruktiver Prozess im untersten Calyx der rechten Seite.

2 Tage nach der Röntgenuntersuchung im Blasenharn einzelne Tb.-Bazillen.

19. 4. Cystoskopie: Geringe Rötung des Trigonums. Die rechte Harnleitermündung ist wulstig aufgetrieben, stark gerötet und zeigt kleine Schleimhautulcerationen. Linke Ureterm ündung o. B. *Rechte Ureterharn:* Zahlreiche weisse Blk. Tb.-Bazillen pos. *Linker Ureterharn:* o. B.

---

[1] Diesen Fall stellte mir der Chefarzt des Kreiskrankenhauses in Landskrona, Herr Dr. G. Lundh, freundlicherweise zur Verfügung.

Abb. 22. 3) Unterster Calyx medial unscharf begrenzt (Pfeil). Hier eine kleine kontrastgefüllte Nische.

Abb. 23. 3) Operationspräparat. Kleine käsige Partie in der untersten Papille. Am Fornix calices eine Papillenulceration.

21. 4. Nephrectomia dx. (Lundh): Weder bei der Inspektion noch Palpation sind irgendwelche sicheren Veränderungen zu finden. *Operationspräparat:* Dem Röntgenbilde genau entsprechend in der untersten Papille ein doppelt erbsengrosses nekrotisches Gebiet ohne Kavernenbildung und eine einige mm lange Ulceration des Calyxrandes (Abb. 23). Mikroskopischer Befund: Nierentuberkulose.

4) *FALL 70.* E. W. 27-jährige Frau. Chir. 485/41.

Seit ca. 5 Jahren bei Erkältungen nach dem Wasserlassen Brennen in der Harnröhre. Ende Dezember 1940 erkältet. Brennen beim Wasserlassen. Nach einer Zwischenzeit von 2 Wochen ohne Beschwerden erneutes Brennen.

Aufnahme am 27. 1. 41 mit starken Schmerzen und Spannungsgefühl beiderseits im Rücken über den Nieren. Status: Subfebril, keine Druckempfindlichkeit im Bauch oder den Nierengegenden. Senkung 22 mm pro Std. Leukocyten 6600. Rest-N 35 mg%. Urin: Alb. pos., einzelne rote, 20—30 weisse Blk.

1. 2. 41 Röntgenuntersuchung der Harnorgane. Klinische Diagnose: Pyelitis. Tbc. ren.?

Leeraufnahme: o. B.

Urographie: Beiderseits gleichzeitig und zu normaler Zeit einsetzende Kontrastausscheidung. Normale Kontrastdichte. Rechts hat der zweitoberste Calyx ungleichmässige Konturen (Abb. 24). Hier ist ein destruktiver Prozess vorhanden. Links o. B.

Röntgenuntersuchung der Lungen: Doppelseitiger spezifischer Parenchymprozess.

Am 3. 2. und 4. 2. Tb.-Bazillen pos. im Blasenharn.

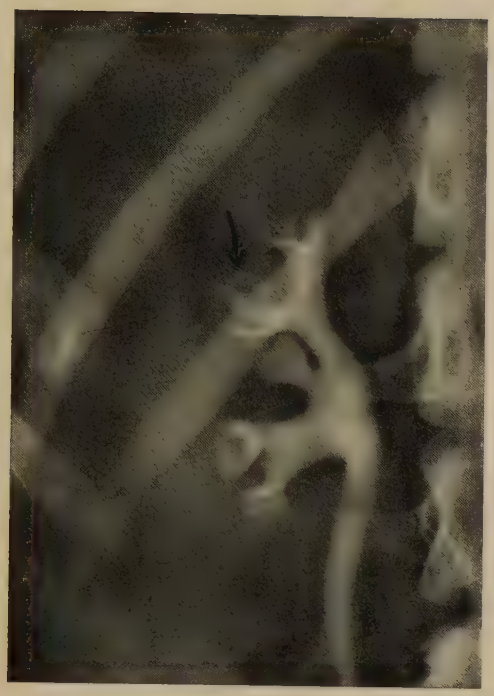

24.

25.

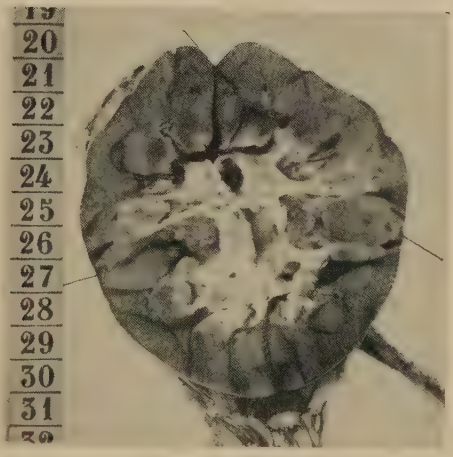

Abb. 24. Fall 70. Neben einem der oberen Calices Füllung einer kleinen Nische.

Abb. 25. Fall 70. Das Pyelogramm des Präparates entspricht genau dem Urogramm.

Abb. 26. Fall 70. Operationspräparat. Kurz oberhalb der Nierenmitte eine käsige Nekrose in einer Pyramidenspitze.

4. 2. Cystoskopie: Rötung und Oedem um die rechte Harnleitermündung. Stellenweise Ulcerationen mit gelblichen Belägen. Rechte Harnleitermündung klafft, linke ebenso wie ihre Umgebung normal. *Blasenharn:* Massenhaft weisse und rote Blk., wenig lange Stäbchen. Tb.-Bazillen pos. *Rechter Ureterharn:* Zahlreiche weisse, einzelne rote Blk. Tb.-Bazillen pos. *Linker Ureterharn:* Einzelne weisse und rote Blk. Tb.-Bazillen neg.

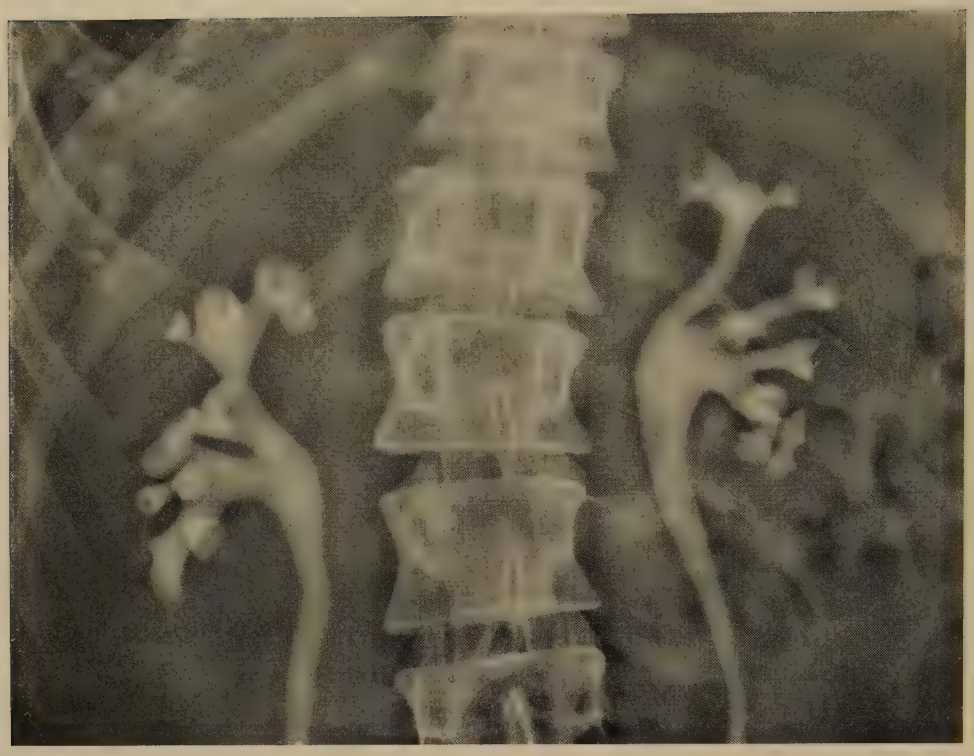

Abb. 27. Fall 75. Rechts, unscharf begrenzter oberster Calyx. Daneben eine kleine kontrastgefüllte Nische. — Links ist der längste der mittleren Calices etwas plump. Deshalb in einem anderen Krankenhaus Verdacht eines pathologischen Prozesses.

7. 2. *Nephrectomia dx.* (Liedberg): Nichts Abnormes zu sehen oder zu fühlen. Der obere Teil des Harnleiters ist etwas gerötet und ödematös. *Operationspräparat:* Dem Röntgenbilde genau entsprechend eine Usur von Kirschkerngrösse an der Papillenspitze (Abb. 25 und 26). Mikroskopischer Befund: Kleine kavernöse Einschmelzung einer Papillenspitze, die von einem tuberkulösen, käsigen Granulationsgewebe ausgekleidet ist.

5) *FALL 75.* B. J. 29-jähriger Landarbeiter. Chir. 3057, 4285/41, 560/42.

1932 tuberkulöses Lungenempyem rechts und Lymphoma tbc. colli. Im Juli 1941 Epididymitis links. Vom 18. 8.—28. 8. 41 in einem anderen Krankenhaus, in dem man im Blasenharn Tb.-Bazillen fand. Dort Urographie am 22. 8.: Verminderte Kontrastdichte im linken Nierenbecken, das einige verdächtige Destruktionen in den Calices zeigt. Retrograde Pyelographie am 26. 8.: Links neben der zweitobersten Calyxgruppe, deutlich ausserhalb eines Calyx eine kleine Kontrastmenge. Es ist jedoch nicht sicher zu beurteilen, ob diese Veränderung auf einer wirklichen Destruktion oder nur auf einem Reflux beruht.

Dem Patienten wird eine Nephrectomie links vorgeschlagen. Er lehnt sie aber ab und sucht die hiesige Chirurgische Klinik auf.

28.

29.

Abb. 28. Fall 75. Eine Schrägaufnahme der linken Niere klärt die Ursache des plumpen Calyx: Anatomische Variation, zwei Kelche haben denselben Hals.

Abb. 29. Fall 75. Das Pyelogramm des Präparates entspricht genau dem Urogramm.

Abb. 30. Fall 75. Operationspräparat. Kleiner verkäster Bezirk in der obersten Pyramide. Von diesem geht ein feiner Fistelgang zu der Papille, die ulceriert ist.

Aufnahme am 1. 9. 41. Am 4. 9. Operation der linksseitigen Epididymitis, deren mikroskopischer Befund Tuberkulose war. Urin: Zahlreiche weisse Blk., Tb.-Bazillen pos.

7. 9. 41 Röntgenuntersuchung der Harnorgane. Klinische Diagnose: Tbc. ren.?

Leeraufnahme: o. B.

Urographie: Auf beiden Seiten gleichzeitig zu normaler Zeit einsetzende Kontrastausscheidung. Normale Kontrastdichte. *Rechts* medial im oberen Nierenpol ein erbsengrosser

Kontrastfleck, der einen in Verbindung mit dem Nierenbecken stehenden, gefüllten Hohlraum darzustellen scheint (Abb. 27). *Links* o. B. (Abb. 28).

Röntgenuntersuchung der Lungen: Empyemrest, sonst o. B.

8. 9. Cystoskopie: Blasenschleimhaut und Harnleitermündungen o. B. *Rechter Ureterharn:* 3—4 weisse, zahlreiche rote Blk. Tb.-Bazillen neg. *Linker Ureterharn:* o. B. (wahrscheinlich nur Spülflüssigkeit).

Im Anschluss an die Cystoskopie *retrograde Pyelographie:* Links o. B. Rechts sehr starke und häufige Kontraktionen des Nierenbeckens, unvollständige Füllung der oberen Calices. *Der bei der Urographie beobachtete Hohlraum füllt sich nicht.*

Am folgenden Tag *erneute Urographie:* Derselbe Befund wie vorher: Eine Zerfallshöhle im oberen rechten Nierenpol dicht neben dem obersten Calyx und ein kleiner Substanzdefekt in der entsprechenden Papille.

8. 10. Erneute retrograde Pyelographie rechts: Der bei der Untersuchung am 8. 9. beobachtete Reizzustand ist verschwunden. Normale Füllung des Nierenbeckens. *Eine Zerfallshöhle füllt sich nicht.*

Da klinisch keine sicheren Zeichen für eine Tuberkulose einer der Nieren vorhanden sind, wird Patient einen Monat beobachtet. In dieser Zeit keine Beschwerden.

9. 12. Erneute Urographie: Derselbe Status wie bei den vorhergehenden Urographieuntersuchungen. — Es ist ein destruktiver Prozess im oberen rechten Nierenpol vorhanden.

11. 12. Cystoskopie: Blasenschleimhaut und Harnleitermündungen normal. Linker Harnleiter nicht katheterisierbar. *Rechter Ureterharn:* 2—3 weisse, 3—5 rote Blk. Sonst o. B.

Erneute Cystoskopie am 17. 12. Der linke Harnleiter kann jetzt katheterisiert werden, man erhält aber keinen Urin. *Rechter Ureterharn:* 20—30 Leukocyten, sonst o. B.

19. 12. Es ist früher in einem anderen Krankenhaus eine Tuberkulose der linken Niere diagnostiziert worden. Dieses konnte röntgenologisch hier nicht bestätigt werden. Man hat aber andererseits auf der linken Seite keinen Ureterharn erhalten können. Der rechte Ureterharn enthielt bei der Cystoskopie am 11. 12. nichts Abnormes und am 17. 12. eine mässige Pyurie, aber keine Tb.-Bazillen. Die röntgenologischen Veränderungen in der rechten Niere deuten am meisten auf eine Tuberkulose. Deshalb Meerschweinchenversuch.

Wiederaufnahme am 2. 2. 42. Positives Resultat des Meerschweinchenversuches mit dem rechten Ureterharn.

4. 2. und 10. 2. Urographie: Derselbe Status wie früher.

5. 2. Cystoskopie: Rechte Harnleitermündung normal, linke von einem Oedem umgeben. Der linke Harnleiter kann nicht katheterisiert werden. *Rechter Ureterharn:* Mässig viele Leukocyten, keine Tb.-Bazillen.

16. 2. Nephrectomia dx. (Liedberg): Der Fall ist diagnostisch schwierig. Die Diagnose in einem anderen Krankenhause lautete: Nierentuberkulose links. Hier war die linke Niere bei 5 Urographien frei, die rechte zeigt aber einen destruktiven Prozess. Positives Resultat des Meerschweinchenversuches mit dem rechten Ureterharn. Links hat man niemals sicher Harn aus dem Ureter erhalten. Nach langem Zweifeln entschloss man sich zu einer Nephrektomie rechts.

Vollkommen normaler Harnleiter. An der Niere nichts zu sehen oder zu fühlen. *Operationspräparat* (Abb. 29 und 30): Auf dem Schnitt sieht man eine kleine, käsige Papillennekrose und in der entsprechenden Markpyramide eine Tuberkelaussaat.

2. 4. Exitus. Tuberkulöse Meningitis. Die Obduktion (131/42) ergab keine Tuberkulose der linken Niere.

Epikrise: In einem anderen Krankenhaus wurde eine Tuberkulose der linken Niere auf Grund des Befundes bei der Urographie und retrograden Pyelographie diagnostiziert. Hier ergab die Urographie links keinen abnormen Befund. Rechts zeigten wiederholte Urographien, *nicht aber*

die retrograde Pyelographie, im oberen Nierenpol einen geringen Parenchymzerfall. Die auf Grund des Urographiebefundes + Pyurie + pos. Meerschweinchenversuch ausgeführte Nephrectomie bestätigte das Urographieresultat.

Wie aus dem obenstehenden Bericht hervorgeht, gelang es bei 4 von 5 Fällen, die solitäre Papillenulceration urographisch nachzuweisen. Bei der Prüfung des Ausnahmefalles zeigt sich, dass aus den klinischen Daten vor der Operation sich kein bindender Beweis für das Vorhandensein einer käsig-kavernösen Nierentuberkulose ergibt. In bezug auf die klinischen Befunde und die pathologisch-anatomischen Veränderungen kann der Fall mit dem oben referierten Fall 8 aus Dimtza und Schaffhausers Zusammenstellung verglichen werden. *Hieraus geht also hervor, dass die Frühform der chirurgischen Nierentuberkulose urographisch erfassbar ist.*

Bezüglich der Untersuchungstechnik soll erwähnt werden, dass die Kompression lange Zeit liegen muss, um eine optimale Nierenbeckenfüllung und Füllung der Zerfallshöhlen, die nur durch einen feinen Kanal mit dem Nierenbecken verbunden sind, zu erhalten. Hierbei ist es wichtig, dass die Kompression sehr langsam angelegt wird. Die Calyxkonturen sind am besten auf den ersten Aufnahmen nach Anlegung der Kompression und auf dem Bild, das sofort nach deren Abnahme gemacht wird, zu beurteilen.

Bei einer Überprüfung der referierten Fälle im Hinblick auf *die Röntgenpathologie der Frühfälle* ergibt sich, dass die erste Veränderung aus einer Füllung einer kleinen, unregelmässigen, nischenförmigen Höhlenbildung neben einem Calyx besteht, dessen sonst scharfe Kontur an dieser Stelle undeutlich ist. In der pyelographischen Literatur wird dieses bezeichnend so beschrieben, dass der Calyx wie von Motten angenagt aussieht. Brechen die Markveränderungen nicht breit in das Nierenbecken hinein durch, so kommt es zur Füllung eines Fistelganges, durch den sich die Zerfallshöhle in der Markpyramide füllt. Eine wirkliche Zerfalls*höhle* braucht nicht vorzuliegen, damit die Kontrastdarstellung gelingt. Diese kann schon zustande kommen, wenn ein käsiges Gebiet mit dem Kontrastmittel durchtränkt wird.

Die Differentialdiagnose hat sich bei diesen Fällen, die die kleinsten Abweichungen vom Normalbild zeigen, zunächst mit den normalerweise vorkommenden Variationen der Anatomie und Technik zu beschäftigen. Ausserdem sind pathologische Prozesse nicht tuberkulöser Art zu berücksichtigen.

Die Begrenzung der Calices kann normalerweise ganz oder teilweise plump erscheinen und die Annahme eines Substanzdefektes veranlassen. Ein anschauliches Beispiel hierfür bildet der Fall 75, bei dem auf Grund einer derartigen anatomischen Abweichung der Verdacht auf einen pathologischen Prozess aufkam (siehe Abb. 27 und 28). Die Abb. 31

Abb. 31. Anatomische Variation: Ausbuchtung der Kante des zweitobersten Calyx.

zeigt eine andere *anatomische Variation.* Kleine kugelförmige und kleine alleinstehende Calices bilden ebenfalls Fehlerquellen, die man nicht vergessen darf (Abb. 32 a). Bei diesen Fällen pflegt jedoch die Begrenzung gleichmässiger zu sein als bei einem Substanzdefekt und die Verhältnisse können durch Aufnahmen in verschiedenen Ebenen (Abb. 32 b), und nicht zuletzt durch den Verlauf unter klinischer Beobachtung und in längeren Zwischenräumen ausgeführter Untersuchungen geklärt werden.

Für das Zustandekommen des *Refluxphänomens* spielt die Technik eine Rolle. Die hauptsächlich in Betracht kommenden Refluxformen sind der Fornixreflux, der als Einleitung zu dem pyelovenösen Reflux auftritt, und der tubuläre Reflux. Bei dem ersteren entsteht im Fornix calicis ein Riss, und der Kontrast läuft in das Sinusgewebe hinein. In seiner ersten Phase ergibt dieser Reflux, der sich ja an der Prädilektionsstelle der Frühform der Nierentuberkulose abspielt, ein Bild, das durch seine Form und unscharfe Begrenzung mit einem Substanzdefekt verwechselt werden kann. Bei der retrograden Pyelographie ist diese Refluxform aus natürlichen Gründen sehr häufig — ein wesentlicher Nachteil dieser Methode. Zuerst hat Andrén vor seiner falschen Deutung gewarnt. Renander teilte einen Fall mit, bei dem die fehlerhafte Beurteilung eines Refluxes zu einer unnötigen Nephrektomie führte. Bei der Urographie sieht man diese Refluxform, die Hendriock als erster im Jahre 1934 beschrieb, selten. Der bei der Urographie auftretende pyelovenöse Reflux zeigt sich im wesentlichen ebenso wie bei der retrograden Pyelographie. Man beobachtet ihn bei Druckerhöhungen im Nierenbecken, im allgemeinen also im Zusammenhang mit einer langdauernden Kompression. Seine unregelmässige und im Verlauf der

32 a. 32 b.

Abb. 32 a. Anatomische Variation: Zu oberst im Nierenbecken ein kleiner, einzeln stehender Calyx.

Abb. 32 b. Schrägaufnahme, die die Kelchform zeigt.

Untersuchung wechselnde Form verhütet eine falsche Deutung, wenn man nur an diese, bei der Urographie seltene Fehlerquelle denkt. Es soll auch darauf hingewiesen werden, dass man bei dieser Refluxform häufig beobachten kann, dass der ausserhalb des Nierenbeckens gelegene Kontrast den Calyx umgibt. Hierdurch ensteht, der Calyxwand entsprechend, ein feiner, kontrastfreier Saum zwischen dem im Nierenkelch liegenden Kontrast und dem Extravasat (Abb. 33). Die Lage des Kontrastes im Sinus renalis (sog. Sinusreflux) wird dadurch kenntlich, und man erhält ein wichtiges differentialdiagnostisches Zeichen, da der in Zerfallshöhlen liegende Kontrast innerhalb der Nierenkapsel bleibt (siehe unten S. 85).

Der Reflux kann manchmal konstant an einer bestimmten Stelle des Nierenbeckens, an der die Wand aus irgendeinem Grunde eine verminderte Widerstandsfähigkeit hat, auftreten. Bei derartigen Fällen ist die röntgenologische Differentialdiagnose schwierig. Der folgende Fall, bei dem der Verf. konsultiert wurde, bildet ein Beispiel eines Refluxes dieser Art[1]:

[1] Der Fall wurde mir freundlicherweise von dem Chef der Chirurgischen Klinik des Krankenhauses in Hälsingborg, Herrn Dr. E. Brattström, zur Verfügung gestellt.

Abb. 33. Fornixreflux: Am oberen Umfang des mittelsten Calyx eine kleine Kontrastansammlung. Kontrastfreier Saum zwischen dieser und dem Kontrast im Calyx — der Calaxwand entsprechend —. Der Kontrast liegt also im Sinus renalis.

Ein 22-jähriger Mann, der wegen einer Haematurie röntgenologisch untersucht wurde, zeigte bei zwei, im Abstande von einer Woche vorgenommenen Urographien neben einem Fornix calicis auf der linken Seite eine Kontrastansammlung. Die Veränderung sah aus wie ein Fornixreflux (Abb. 34). Bei der Nephrektomie, die wegen der Blutung ausgeführt wurde, stellte man eine für die Inspektion und Palpation normale Niere fest. Das *Operationspräparat* zeigte auf dem Schnitt an der Stelle der urographisch festgestellten Veränderung eine etwas veränderte Partie.

Pathologisch-anatomische Untersuchung: Aus dem angegebenen Teil der Niere sind millimeterdicke Schnitte angefertigt und das Papillengebiet sorgfältig untersucht worden. Im Fornixteil der Nierenkelche findet sich eine kleine Schleimhautblutung. Die histologische Untersuchung bestätigt dieses und zeigt ausserdem eine fibröse Umwandlung der angrenzenden Nierenbeckenwand, die ebenfalls ein streifenförmiges Rundzelleninfiltrat mit einzelnen Leukocyten enthält. Dicht neben diesem veränderten Bezirk liegen am Papillenwinkel weite venöse Gefässräume. Eine direkte Läsion der Wände der Gefässräume kann man nicht sehen, es ist aber sehr wahrscheinlich, dass die Blutung gerade aus dieser leicht verletzbaren Region herstammt. Keine Zeichen für eine Nephritis, Tuberkulose oder Tumor (Ahlström).

Viel häufiger bei der Urographie ist der tubuläre Reflux, der als besenförmiger Streifen oder unscharf begrenzte Verdichtung oberhalb

Abb. 34. Der Pfeil zeigt auf Kontrast, der ausserhalb des Calyx liegt — Fornixreflux.

eines Calyx am Orte der Papille auftritt (»rauchende Kelche»). Die Bezeichnung Reflux ist bei der Urographie eigentlich für dieses Phänomen nicht richtig. Es handelt sich eher um ein Stauungsphänomen, da der Kontrastharn bei erhöhtem Nierenbeckendruck die Kanälchen in den Pyramidenspitzen nicht verlassen kann. Differentialdiagnostisch ist zu beachten, dass es bei allen oder wenigstens den meisten Papillen für gewöhnlich auf beiden Seiten gleichzeitig auftritt, und dass die Calices glatte Konturen aufweisen (Abb. 35).

Unter den nicht tuberkulösen, pathologischen Prozessen, die differentialdiagnostisch in Frage kommen, soll besonders die *Papillennekrose* genannt werden. Ein in der pathologischen Anatomie seit langem bekanntes Bild einer Nekrose der Nierenpapillenregion, evtl. mit Abstossung der ganzen Papille, ist von Günther als nosologische Einheit unter der Überschrift »Die Papillennekrosen der Niere bei Diabetes» zusammengefasst worden. Auf Grund von 10 Fällen mit Papillennekrosen, von denen 7 am Sektions- und 3 am Operationspräparat untersucht wurden, schildert er das pathologisch-anatomische Bild einer pyelonephritisch veränderten Niere mit Papillennekrosen. Er gibt auch die Grund-

züge der Klinik und des Röntgenbildes der Erkrankung an und weist, wie auch aus der Überschrift hervorgeht, auf das gehäufte Vorkommen der Krankheit bei Diabetikern hin. 2 der 10 Fälle waren jedoch nicht diabetisch, und hierzu kommt, dass Günther sagt: »Die histologische Untersuchung der 10 Fälle hat gezeigt, dass zwischen den Papillennekrosen der Niere bei Diabetes und denen der Nichtdiabetiker kein Unterschied besteht». Diese Äusserung widerspricht deutlich der Vermutung von Heckenbach, »dass der Diabetes allein eine solche Disposition und die Möglichkeit der totalen Nekrotisierung und Abstossung geben kann». Im übrigen hat Praetorius Papillennekrosen bei einem Nichtdiabetiker beschrieben.

Günther und später Alken haben die differentialdiagnostische Bedeutung der unspezifischen Papillennekrose gegenüber der Frühtuberkulose hervorgehoben. Grobanatomisch erscheinen die Veränderungen vollkommen gleich. Dem Einwand, dass bei der Papillennekrose wie bei den von Günther, Alken, Praetorius, und Olle Olsson beschriebenen Fällen alle Papillen befallen sind, kann die Angabe von Alken entgegengestellt werden, nach der im Anfangsstadium der Papillennekrose nur 1 oder 2 Calices erkrankt sein können, was auch von Schröder angegeben wird. Junker hat kurz vor der Veröffentlichung von Alken in einem Aufsatz über die Fortschritte der chirurgischen Nierendiagnostik einen mit ausserordentlich schönen Bildern illustrierten Fall (Fall 3) mitgeteilt, der einige kleine, röntgenologisch diagnostizierte Papillenulcerationen aufwies. Es handelte sich um einen Patienten, der offenbar einen Diabetes hatte. Aus dem Gesagten geht hervor, dass man bei der Frühdiagnose der Nierentuberkulose differentialdiagnostisch mit der Papillennekrose rechnen muss. Hierauf hat Schneider auf Grund eigener, leider nicht durch überzeugende Aufnahmen dokumentierter Fälle, hingewiesen.

Eine andere, differentialdiagnostisch wichtige pathologische Veränderung ist der *Tumor*. Nierenbeckentumoren, die auf die Nierensubstanz übergreifen, sind von Günther als differentialdiagnostisch wichtig hervorgehoben worden, und Cremer hat ein Hypernephrom beschrieben, das eine Zähnelung eines Papillenrandes ergab.

Übelhör veröffentlicht einen Fall von *Pyelitis cystica*, bei dem eine unscharfe Calyxbegrenzung im oberen Teil der Niere die falsche Diagnose Nierentuberkulose und eine Nephrektomie veranlasste. Diese differentialdiagnostisch wichtige Erkrankung wird auch von Ljunggren hervorgehoben, der darauf hinweist, dass gerade diese Veränderung bei der Söderlundschen abakteriellen Pyelitis vorhanden zu sein pflegt.

Ljunggren macht auf die differentialdiagnostischen Schwierigkeiten durch die bei der Ask-Upmarkschen Erkrankung vorhandenen *Nierenbeckenrecessus* aufmerksam.

In Arbeiten von Östling und Ljunggren und später von Itikawa,

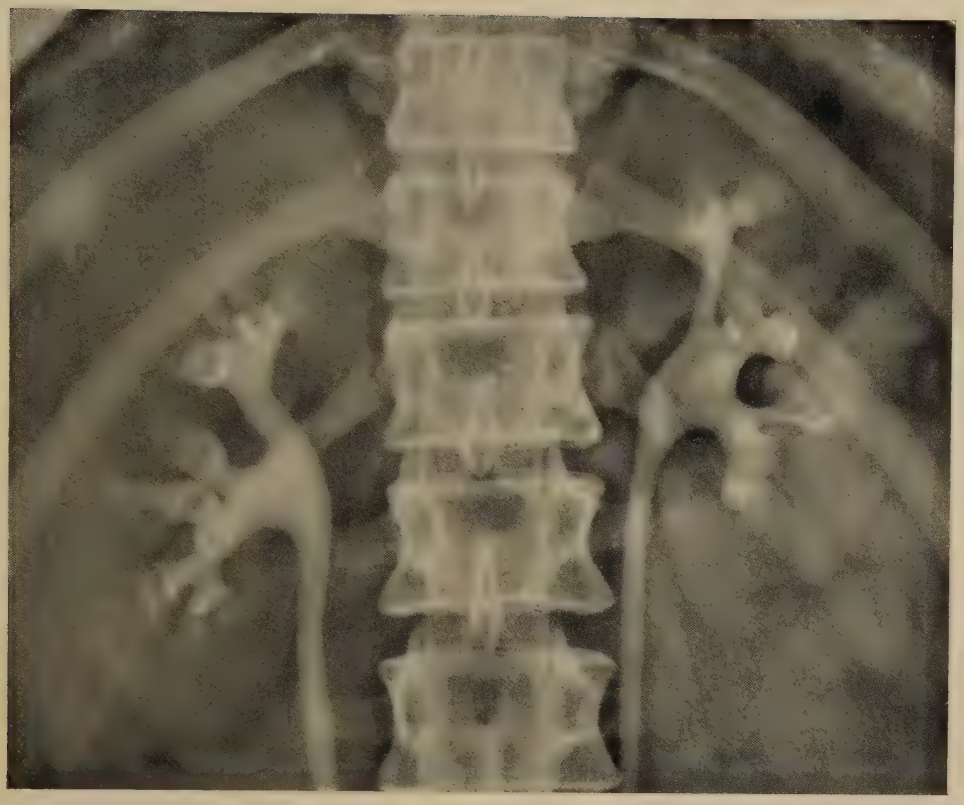

Abb. 35. Tubulärer »Reflux»: Kleine, unscharf begrenzte Kontrastansammlungen neben und ausserhalb der meisten Calices.

Tokudi, Tanio und von Natvig werden die sogenannten Kelchdivertikel, von Ljunggren richtiger als *pyelogene Cysten* bezeichnet, beschrieben. Diese sind von grosser differentialdiagnostischer Bedeutung, besonders gegenüber den Fällen, die zuerst von Ekehorn beschrieben wurden, und bei denen eine in einer Papille gelegene Kaverne durch einen feinen Fistelgang mit dem Nierenbecken verbunden ist.

Schröder gibt an, dass ein *Blutgerinnsel* aus einer Nierenblutung eine unscharfe und verwaschene Kelchdarstellung hervorrufen kann, die differentialdiagnostisch u. U. von Bedeutung ist.

Alle diese differentialdiagnostischen Schwierigkeiten werden in erster Linie durch eine strenge Gegenüberstellung der röntgenologischen und klinischen Befunde überwunden. Entscheidend ist häufig die sorgfältige Beobachtung des Falles.

Aus der Besprechung der Differentialdiagnose geht hervor, dass die bei den Frühformen der Nierentuberkulose nachweisbaren Verände-

rungen keineswegs pathognomonisch sind. Hierauf soll mit besonderem Nachdruck im Hinblick auf Mitteilungen von Sinz und Schneider aus der Klinik von Rehn über Fälle hingewiesen werden, bei denen wegen einer Funktionsstörung und eines positiven Befundes bei der retrograden Pyelographie ohne Bazillenbefund eine Nephrektomie wegen Nierentuberkulose vorgenommen wurde. Anlässlich einer Polemik über den Aufsatz von Sinz, gegen dessen Tendenz Ljunggren und Übelhör reagierten, hebt Schneider hervor: »Bei sonst entsprechendem klinischem Befund, wobei aber der Nachweis der Bazillen nicht gelingt, kann die Diagnose der Nierentuberkulose mit grosser Sicherheit gestellt werden auf Grund nachgewiesener Zerstörungen im Röntgenbilde bei gleichzeitigen sicheren Funktionsstörungen der Niere». Nichtsdestoweniger teilt er in diesem Zusammenhang 3 Fälle mit, bei denen eine unspezifische Pyelonephritis eine Funktionsstörung und bei der retrograden Pyelographie Veränderungen zeigte. Staehler ist der Ansicht, dass es bei der retrograden Pyelographie gelingt, »sogar in den allerersten Stadien die geschwürigen Veränderungen an den Kelchen festzustellen und sie von nicht-tuberkulösen, z. B. Papillenspitzennekrosen, zu unterscheiden. Derartige Bilder sichern die Diagnose ohne Rücksicht auf einen negativen Tuberkelbazillenbefund.» Schröder gibt an, dass einige Frühfälle ein so charakteristisches pyelographisches Bild ergeben, »dass sie allein schon die Diagnose ermöglichen». Hiergegen ist im Hinblick auf das über die Differentialdiagnose hervorgehobene als äusserst wichtig die besonders von Ljunggren betonte Forderung zu nennen, dass die Diagnose immer durch den Nachweis von Tuberkelbazillen gekrönt werden soll.

b. *Die Voraussetzungen für das Auftreten der Veränderungen auf dem Röntgenbild.*

Für die anatomische Diagnose der Nierentuberkulose baut sich die Urographiemethode auf demselben Grunde auf wie die retrograde Pyelographie: Einem Abguss des Hohlorganteiles der Niere, des anatomischen Nierenbeckens und seiner Verzweigungen mit Hilfe eines Kontrastmittels. Soll ein pathologischer Prozess auf dem Urogramm anatomisch greifbar sein, so muss er also eine Beziehung zum Nierenbecken haben.

Die Veränderungen, die gezeigt werden müssen, können in Nierenparenchym- und Nierenbeckenveränderungen eingeteilt werden.

Für den Nachweis von Veränderungen ist Folgendes prinzipiell wichtig: Die einzige bisher zur Verfügung stehende radikale Therapieform ist die Nephrektomie, gleichgültig, wie stark sich der Prozess in der Niere ausgedehnt hat. Für die Röntgenuntersuchung ist es deshalb hauptsächlich wichtig, festzustellen, ob überhaupt ein pathologischer

Prozess vorhanden ist. Seine Ausdehnung in der Niere hat diagnostisch weniger grosse Bedeutung.

Die Veränderungen im Nierenparenchym: Die Veränderungen, um die es sich hier handelt, vor allem Kavernen, sind röntgenpathologisch gut bekannt. Notwendig für ihre urographische Feststellung ist hauptsächlich eine Verbindung mit dem Nierenbecken. Dieses scheint mir durch zwei Faktoren begünstigt zu werden:

1) Wie aus dem vorhergehenden Kapitel hervorgeht, entwickelt sich die Nierentuberkulose von einer Papillenulceration aus weiter. Ihr klinisches Auftreten setzt also eine Kommunikation mit dem Nierenbecken voraus.

2) Es ist bekannt, dass die Nierentuberkulose bei ihrer Ausbreitung die Capsula fibrosa im allgemeinen nicht überschreitet. Diese schliesst den tuberkulösen Prozess in einem begrenzten Raum ein, aus dem kein anderer Weg hinausführt als der zum Nierenbecken. An den Pyramiden geht nämlich die Capsula fibrosa auf die Calices über, und die Papillen sind nicht mit der fibrösen Kapsel bekleidet. Hier ist also ein vorgebildeter Weg für die Ausbreitung in das Nierenbecken vorhanden, der noch dazu durch die Primärlokalisation des Prozesses im Markteil der Niere und durch die Richtung der Gewebsspalten und des Saftstromes begünstigt wird.

Bei der urographischen Feststellung tuberkulöser Parenchymveränderungen muss man jedoch mit gewissen Fehlerquellen rechnen:

a) Der Prozess kann so klein sein, dass er nicht als pathologisch festgestellt werden kann. Fall 4 (S. 68) bildet ein Beispiel für diese Fehlerquelle, die auf die Bedeutung der genauen Beobachtung des Krankheitsverlaufes hinweist.

b) Ist keine Verbindung mit dem Nierenbecken vorhanden, oder — was noch wichtiger ist — erlaubt die Verbindung keine Kontrastpassage, so kann der tuberkulöse Herd mit den bisherigen Untersuchungsmethoden kaum diagnostisch erfasst werden, sofern er nicht Kalk enthält oder die Nierenkonturen beeinflusst. Im zweiten Fall können wiederholte Untersuchungen, Urographien oder retrograde Pyelographien, zum Ziel führen, wenn sie unter Berücksichtigung der klinischen Befunde vorgenommen werden.

Die Veränderungen im Nierenbecken: Die Veränderungen des Nierenbeckens können auf eine durch einen expansiven oder schrumpfenden Parenchymprozess hervorgerufene Dislokation zurückführbar sein. Diese Veränderungen sind röntgenanatomisch gut bekannt. Die Nierenbeckenveränderungen können ausserdem durch Prozesse im Nierenbecken selbst, die durch die tuberkulöse Infektion zustandekommen, verursacht sein. Das Nierenbecken kann ausnahmsweise primär infiziert werden (Ljunggren und Wahlgren), im allgemeinen ist die Infektion aber sekundär zu einer Parenchymveränderung. Ihre Röntgenanatomie ist in der

Abb. 36. Fall. 61. Am obersten Calyx eine kleine, unregelmässig begrenzte, kontrastgefüllte Nische. Nierenbeckenform sonst normal.

Literatur beschrieben. Hier soll jedoch auf zwei Vorkommnisse, die früher nicht beachtet worden sind, aufmerksam gemacht werden. Wegen ihrer Bedeutung besonders für die urographische Diagnostik, werden sie in besonderen Abschnitten behandelt.

1. Eine Calyxstenose ohne radiographisch nachweisbare Veränderung der Nierenbeckenform.

Im Anschluss an die Besprechung der Bedeutung, die strikturierende Prozesse im Nierenbecken für die Röntgenpathologie der Nierentuberkulose besitzen, will der Verf. die Aufmerksamkeit auf eine besondere, früher nicht gezeigte Stenose nur eines Calyx oder manchmal einer Calyxgruppe richten: Die Abschnürung ist dabei so vollständig, dass das Kontrastmittel bei der Urographie oder retrograden Pyelographie nicht in den entsprechenden Calyx, bzw. die entsprechende Calyxgruppe, gelangt, *und ausserdem derart lokalisiert,* dass die Röntgenanatomie auch bei einer Detailuntersuchung vollkommen normal erscheinen kann.

Die folgenden Fälle sollen dieses veranschaulichen.

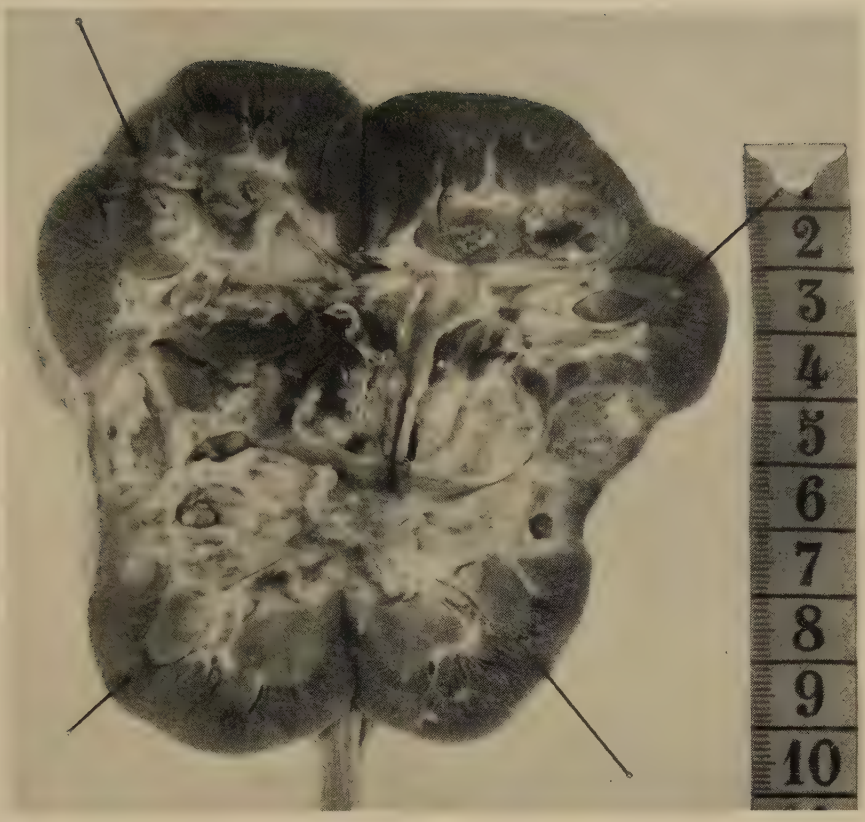

Abb. 37. Fall. 61. Operationspräparat. Ulceration der beiden obersten Papillen. In der Nierenmitte eine Einziehung und in deren Höhe eine Kaverne, auf die ein teilweise vollständig obliterierter Kelchhals zugeht.

Abb. 38. Fall 61. Präparatpyelogramm: An der Basis des zweituntersten Calyx eine kleine, zapfenförmige Ausbuchtung, auf dem Urogramm nicht sichtbar. Sie entspricht dem obliterierten Calyx.

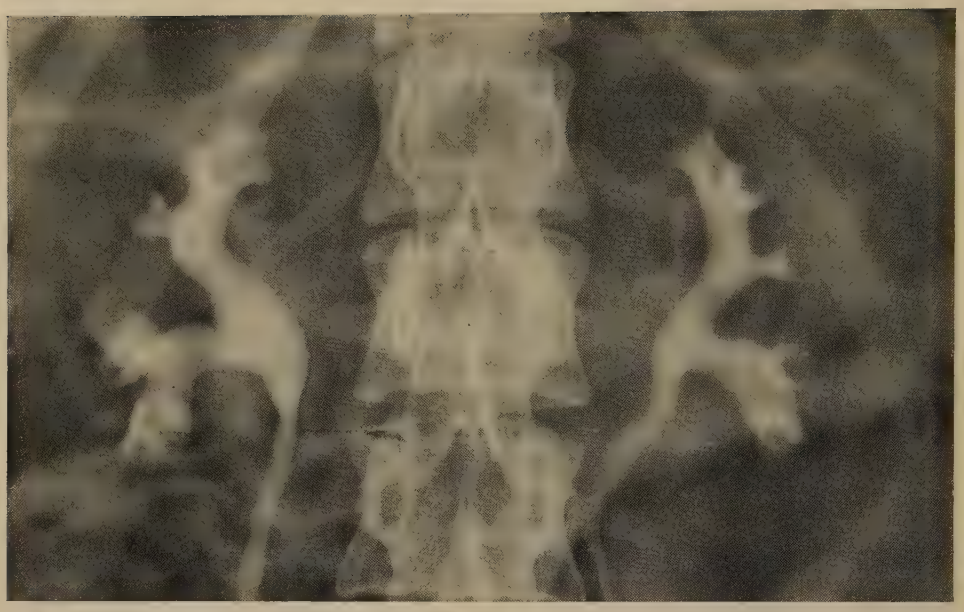

Abb. 39. Fall. 89. Auf beiden Seiten normale Nierenbeckenform.

1) Fall 61. 33-jähriger Mann.

Auf der Leeraufnahme sind die Nierenschatten o. B. Die Urographie zeigt im oberen Teil der linken Niere eine solitäre Papillenulceration. Im übrigen ist die Nierenbeckenanatomie vollkommen normal (Abb. 36). Aus der klinischen Untersuchung ergibt sich, dass die urographisch festgestellte Veränderung tuberkulös ist, und man macht eine Nephrektomie. Das Operationspräparat (Abb. 37) zeigt in der Mitte der Nierenkonvexität eine narbige Einziehung. Auf dem Schnitt durch dieses sieht man im oberen Nierenpol, dem Urogramm genau entsprechend, einen solitären frischen Papillenherd. Ausserdem sind jedoch folgende Veränderungen vorhanden, die das pathologisch-anatomische Bild beherrschen: An der Stelle der Einziehung der Nierenkonvexität findet man auf dem Schnitt eine haselnussgrosse Kaverne. Auf diese kommt eine schmale, distal vollkommen obliterierte Nierenbeckenverzweigung zu. Ein Pyelogramm des Präparates (Abb. 38) zeigt an der Abgangsstelle des obliterierten Calyx eine dornförmige Ausbuchtung, die jedoch auf dem Urogramm nicht zu sehen ist. Die Urogramme erscheinen auch bei der Nachuntersuchung sowohl bezüglich der Anordnung wie Form der Nierenbeckenverzweigungen vollkommen normal. Dass die Veränderung auf dem Pyelogramm des Präparates, nicht aber auf dem Urogramm auftritt, beruht nicht auf einer besseren Füllung bei dem Prä-



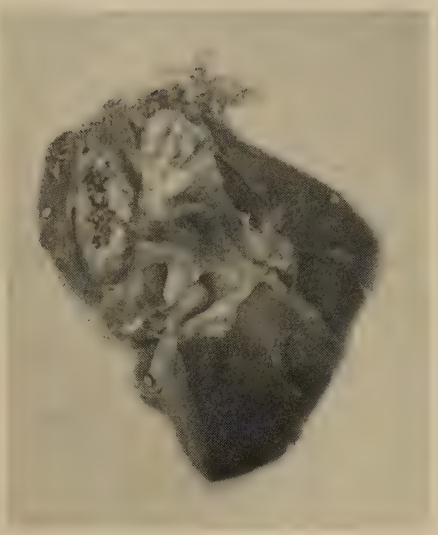

41.

Abb. 40. Fall. 89, 4 Monate später: Lumenverengerung an der Basis des untersten Calyx major.

Abb. 41. Fall 89. Teil des Operationspräparates: Dorsal eine verkäste Partie. Der angrenzende Calyx hat eine stark veränderte Schleimhaut und ein stark verengtes Lumen.

paratpyelogramm. Die Erklärung hierfür ist, dass dieses kleine Konturdetail bei den röntgentechnischen Verhältnissen der Urographie wegen der Unschärfe nicht kenntlich gemacht werden kann.

2) Fall 89. 19-jähriges Mädchen.

Eine Patientin mit einer Lungentuberkulose, Beschwerden von Seiten der Harnwege und einer aseptischen Pyurie zeigt normale Urographiebefunde und normale Befunde bei der Harnseparation. Bei einer $2\,^1/_2$ Monate später wegen eines positiven Befundes bei der Löwensteinzüchtung mit dem linken Harnleiterurin vorgenommenen Kontrolluntersuchung ist das Urogramm immer noch normal (Abb. 39). Da die klinische Untersuchung keine Anhaltspunkte für eine Nierentuberkulose ergibt, wird die Patientin zunächst beobachtet. Eine nach weiteren 4 Monaten ausgeführte, erneute Urographie zeigt links im untersten Calyx major einen mässig strikturierenden Prozess (Abb. 40). Die wegen einer teil-

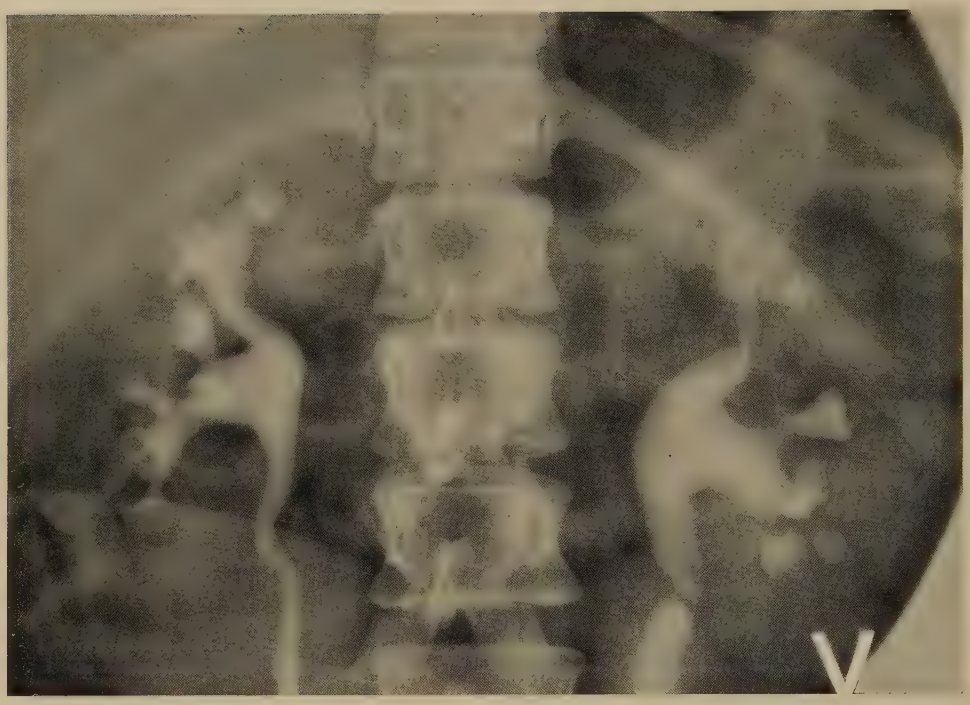

Abb. 42, Fall. 72. Auf beiden Seiten ähnliche Nierenbeckenform. Obere Calices majores lang. Links, an der Basis des oberen Calyx major eine kleine Ausbuchtung.

weise missglückten Harnleiterkompression ausgeführte retrograde Pyelographie ergibt eine Kontrastfüllung einer kleinen Zerfallshöhle neben der Calyxstriktur. Die Nephrectomie zeigt, dem Röntgenbefund entsprechend, eine tuberkulöse, verkäste Zerfallshöhle (Abb. 41). Diese war durch einen kurzen Kelchhals mit dem Nierenbecken verbunden. In diesem fanden sich zahlreiche tuberkulöse Granulationen, die eine starke Verdickung der Nierenbeckenwand und infolgedessen eine Verengerung des Calyxlumens hervorgerufen hatten.

Es handelt sich um einen Fall mit einem tuberkulösen Prozess im Nierenparenchym, der durch eine Veränderung des dazugehörigen Calyx zunächst wahrscheinlich vollkommen, später nicht ganz vom Nierenbecken getrennt war. Erst nachdem durch ein Fortschreiten der Veränderung eine weitere Striktur des angrenzenden Nierenbeckenteiles entstanden ist, wird der Prozess urographisch demonstrierbar.

3) Fall 72. 42-jährige Frau.

Bei der retrograden Pyelographie und Urographie findet man auf beiden Seiten lange, nach oben gerichtete Calices majores. Links sind

Abb. 43. Fall 72. Das Pyelogramm des Präparates entspricht genau dem Urogramm.

in und neben den obersten und untersten Calyxgruppen kleine Veränderungen vorhanden, die zusammen mit dem klinischen Befund sicher eine Nierentuberkulose annehmen lassen. Auf dem Urogramm ist jedoch ausserdem am lateralen Umfang der Basis des nach oben gerichteten Calyx major eine kleine knospenförmige Ausbuchtung zu sehen, die für einen abgeschnürten Calyx gehalten wird (Abb. 42 und 43). Auf der gesunden Seite ist kein Calyx mit entsprechender Lage zu finden. Bei der Nephrektomie zeigt das Operationspräparat ausser frischen Veränderungen neben den obersten und untersten Calices als deutlichste Veränderung ein walnusgrosses, cystisches Gebilde mit glatter Wand und klarem Inhalt (Abb. 44). Sie liegt in der Mitte der dorsalen Nierenhälfte, und auf sie geht eine vollkommen obliterierte Nierenbeckenverzweigung zu.

Trotz der bekannten und natürlichen Tatsache, dass die röntgenologischen Veränderungen nicht immer der Ausbreitung der pathologisch-anatomischen Veränderungen entsprechen, soll im Anschluss an die eben referierten Fälle, bei denen der hauptsächliche pathologische Prozess urographisch nicht nachweisbar war, darauf hingewiesen werden,

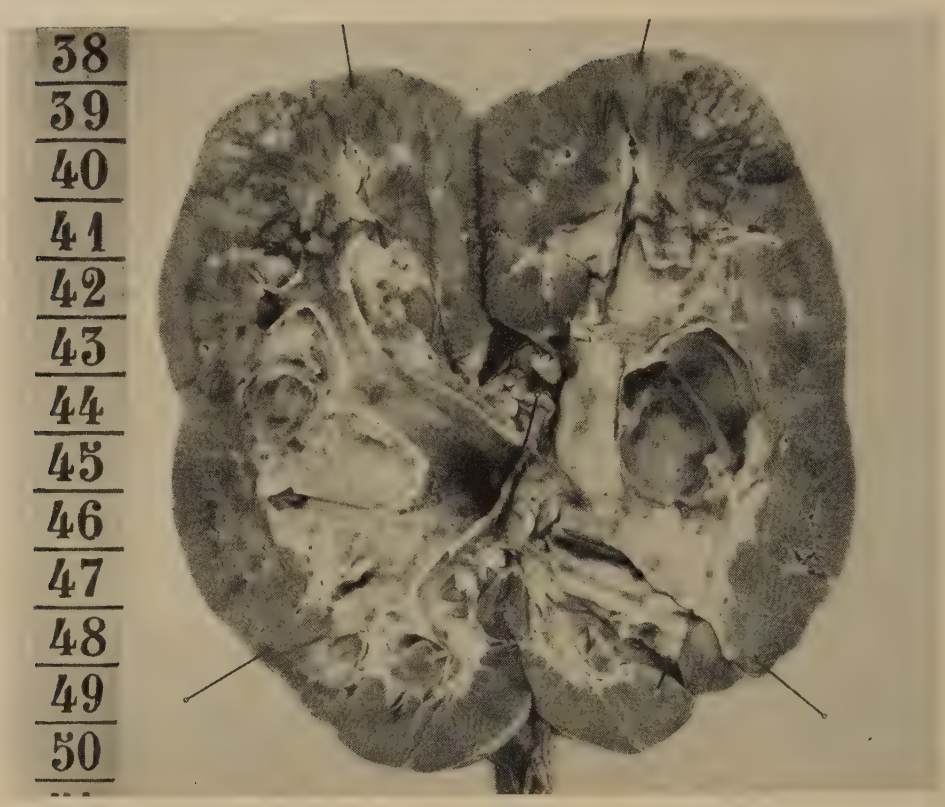

Abb. 44. Fall. 72. Operationspräparat. In der Nierenmitte eine grosse, cystische Kaverne. In Höhe der Kaverne ein vollkommen obliterierter Calyx an der Basis des obersten Calyx major.

wie wichtig die äusserst genaue Untersuchung der Nierenbeckenformen ist. Obwohl diese auf den beiden Seiten im grossen ganzen eine gewisse Ähnlichkeit zu zeigen pflegen, sind ihre Variationen doch so gross, dass es unmöglich sein kann, Veränderungen festzustellen. Wir müssen dieses als Fehlerquelle anerkennen, mit der man bei der Röntgenuntersuchung eines klinisch verdächtigen und besonders eines sicheren Falles von Nierentuberkulose rechnen muss.

2. Die Bedeutung der primäranatomischen Nierenbeckenform für die Röntgenpathologie der Nierentuberkulose.

Die häufigste und erste Nierenbeckenveränderung bei der Nierentuberkulose ist ein stenosierender Prozess in dem Calyx, der die erkrankte Papille dräniert. Durch eine entzündliche Veränderung der

45 a. 45 b.

Abb. 45 a. Reich verzweigtes Nierenbecken mit langen Calices.
Abb. 45 b. Nierenbecken mit nur wenigen Calices mit kurzen Hälsen.

Calyxwand kommt es zu einer Lumenverengerung, die zunächst wahrscheinlich nur durch das entzündliche Ödem,[1] später aber durch eine auf Grund einer Schrumpfung entstandene wirkliche Striktur verursacht wird. Je länger und schmaler der Calyx ist, desto leichter entsteht natürlich diese Veränderung mit ihrem so typischen Röntgenbild. Hieraus geht die Bedeutung der primäranatomischen Form des Nierenbeckens für die Röntgendiagnostik der Nierentuberkulose hervor.

Die Abb. 45 a zeigt ein reich verzweigtes Nierenbecken mit vielen Calices mit langen und schmalen Kelchhälsen, während die Abb. 45 b ein Beispiel für den entgegengesetzten Typus ohne deutliche Kelchhälse ist. Ein Nierenbecken wie das der Abb. 45 a wird nach einer tuberkulösen Infektion eher und stärkere Formveränderungen aufweisen als

[1] Schneider hat einen ähnlichen, *reversiblen* Prozess bei unspezifischen entzündlichen Veränderungen beschrieben.

ein wie das auf der Abb. 45 b gebautes. Bei einem reich verzweigten Nierenbecken setzt sich das röntgenanatomische Bild also hauptsächlich oder u. U. nur aus Nierenbeckenveränderungen zusammen. Dieses gilt nicht nur für die Veränderungen, die durch schrumpfende, entzündliche Prozesse in der Nierenbeckenwand hervorgerufen werden, sondern auch für die sekundären. Sowohl ein expansiver wie ein schrumpfender Parenchymprozess zeigt sich nämlich leichter, charakteristischer und genauer bei einer Nierenbeckenform wie der auf der Abb. 45 a abgebildeten.

Im Teil I, Seite 56 wurde auf die Bedeutung einer Abschnürung von Teilen oder des ganzen pathologischen Prozesses vom Nierenbecken für den Grad der Kontrastdichte im Nierenbecken hingewiesen. Auch dieses ist von der primäranatomischen Nierenbeckenform abhängig. Eine derartige Abschnürung kommt nämlich leichter bei einer Nierenbeckenform zustande, die diese begünstigt. Für das im vorigen Abschnitt Geschilderte ist die primäranatomische Nierenbeckenform ebenfalls von ausschlaggebender Bedeutung.

Das im Teil I Seite 50 besprochene, für das Verständnis einiger Besonderheiten der Kontrastdichte wichtige Phänomen, »normale Kontrastdichte nur in Teilen des Nierenbeckens» kommt durch die radiographische Registrierung der verschiedenen Harnportionen, die aus den einzelnen Parenchymabschnitten in das Nierenbecken abgesondert werden, zustande. Dieses kann nur bei einem verzweigten Nierenbecken geschehen, dessen Calices die in das Nierenbecken entleerten Harnportionen einzeln auffangen, wodurch die Mischung des kontrasthaltigen mit dem Nativharn erschwert wird. Das Zustandekommen des Phänomens, so wie es die Abb. 11, 12, 13 zeigen, hängt also von der primäranatomischen Nierenbeckenform ab.

Die Bedeutung der primäranatomischen Nierenbeckenform für die urologische Röntgendiagnostik erstreckt sich selbstverständlich auch auf andere Erkrankungen als die Tuberkulose der Niere.

Von der primäranatomischen Nierenbeckenform hängt höchstwahrscheinlich die Weiterentwicklung des tuberkulösen Prozesses überhaupt ab. Durch eine Striktur mit vollkommener Obliterierung desjenigen Nierenbeckenteiles, der den von dem tuberkulösen Prozess befallenen Nierenabschnitt dräniert, wird der Prozess begrenzt und kann von dem übrigen Nierenbecken vollkommen abgetrennt werden. Das infektiöse Material des zerfallenden Nierenparenchyms kann nicht mehr in das Nierenbecken gelangen, den darin enthaltenden Harn infizieren und die Erkrankung dadurch weiter verbreiten. Hierdurch wird der vielleicht wichtigste Beförderungsweg des tuberkulösen Prozesses in der Niere blockiert, und die Gefahr der Ausdehnung des Prozesses innerhalb der Niere und auf die distalen Harnwege vermindert. Bei einem reich verzweigten Nierenbecken kann sich also der

tuberkulöse Prozess durch die Heilungsform, die man als Selbstamputation zu bezeichnen pflegt, leichter begrenzen.

c. *Die urographisch nachweisbaren Veränderungen im vorliegenden Material.*

In dem vorliegenden Material sind bei allen Fällen ausser einem, Fall 4, urographisch nachweisbare Veränderungen vorhanden. Dieser Fall ist auf Seite 68 genauer mitgeteilt worden. 102 tuberkulöse Nieren zeigen also eine urographisch nachweisbare Veränderung. Hier soll jedoch erwähnt werden, dass diese bei Fall 89 erst nach wiederholten Kontrolluntersuchungen festgestellt werden konnte. (Seite 89).

Als Ergänzung des pathologischen Urographiebefundes wurde bei 17 Fällen eine retrograde Pyelographie ausgeführt. Hieraus geht hervor, dass die Urographie von uns nicht als einzige Untersuchungsmethode benutzt wird. Die Zahl der retrograden Pyelographien erscheint allerdings immer noch unnötig gross, denn die retrograde Pyelographie soll immer nur ein Komplement der Urographie sein. Nur wenn die Urographie trotz starken klinischen Verdachtes auf eine Nierentuberkulose einen normalen, oder unsichere pathologische Befunde ergibt, soll die retrograde Pyelographie hinzugezogen werden. Sie dient dazu, die Richtigkeit des Untersuchungsresultates dadurch zu kontrollieren, dass die Bedingungen variiert werden.

B. Gestatten die urographisch nachweisbaren Veränderungen eine Artdiagnose?

Im vorigen Abschnitt wurde festgestellt, dass die pathologisch-anatomischen Veränderungen bei der Nierentuberkulose urographisch nachweisbar sind, mit Ausnahme der Fälle bei den die angegebenen Fehlerquellen vorhanden sind auf die es zurückzuführen sein kann, dass eine Veränderung auf dem Urogramm nicht sichtbar ist. Die weitere Frage ist, ob die röntgenpathologischen Veränderungen charakteristisch genug sind, um eine Artdiagnose der Nierentuberkulose zu gestatten, oder ob nur eine deskriptive Diagnose gestellt werden kann. Die Antwort auf diese Frage soll in Form einer kurzen Ergänzung des vorigen Kapitels gegeben werden.

In dem reichhaltigen pyelographischen Schrifttum über die Röntgenpathologie der Nierentuberkulose, in dem Arbeiten von Perlmann, Hryntschak, Gutiérrez, Staehler zu nennen sind, werden zahlreiche Bilder als »typisch» oder »charakteristisch» für die Nierentuberkulose beschrieben. Diese sind jedoch so verschieden, dass nicht nur von Fall zu Fall grosse Unterschiede auftreten, sondern dass die ein grosses Material zusammenfassenden Kennzeichen schwer genau anzugeben sind. Besonders gut wird dieses durch die in der Arbeit von Staehler

»Die Nierentuberkulose im Röntgenbild» (Bruns' Beiträge 165, 1937, 399) veröffentlichten Skiagramme »typischer tuberkulöser Zerstörungsvorgänge im pyelographischen Bilde», illustriert. Die Bilder, die besonders Hryntschak eingehend als charakteristisch für die Nierentuberkulose beschrieben hat, und auf die sich spätere Verfasser beziehen, gelten nicht für alle, nicht einmal für viele Fälle. Als typisch werden einige Zustandsbilder bezeichnet, die ein fortgeschrittenes Stadium der Krankheit mit einer bestimmten Ausbreitung und Lokalisation darstellen. Die beiden röntgenpathologischen Bilder, die Hryntschak für die charakteristischsten hält, sind, wenn das Nierenbecken eine Margueritenform hat und wenn es im ganzen, mit Ausnahme der distalen Teile der Calices, die dilatiert sind, eine starke Lumenverengerung zeigt. Diese Bilder sind selten. Im vorliegenden Material findet man sie nur vereinzelt.

Das eben Besprochene lässt sich auch leicht durch die Darstellung der Röntgendiagnostik der Nierentuberkulose in den Lehrbüchern veranschaulichen (Joseph, Boeminghaus-Zeiss, Schinz-Baensch-Friedl, Kneise-Schober). Diese geht auf das stark wechselnde morphologische Bild, besonders bezüglich der Ausbreitung des Prozesses in der Niere mit dem Nierenbecken und des Alters der solitären Läsionen ein.

Wie im vorigen Abschnitt sollen die Veränderungen des Nierenparenchyms und des Nierenbeckens einzeln behandelt werden:

Veränderungen des Nierenparenchyms: Unter den anatomischen Veränderungen, die bei der Nierentuberkulose auf dem Röntgenbilde erscheinen, spielen für den Pathologen die Parenchymveränderungen die grösste Rolle. Dasselbe galt zu Beginn der röntgendiagnostischen Aera auch für den Röntgenologen. Dieser konnte auf dem Übersichtsbild eine veränderte Grösse und Form des Nierenschattens und besonders charakteristische Parenchymverkalkungen, deren fortgeschrittenste Stadien die Kittniere darstellt, beobachten. Nachdem die Kontrastmethoden für die Röntgenuntersuchung der Harnwege in die urologische Röntgendiagnostik eingeführt worden waren, konnte auch der Parenchymzerfall durch angenagte Calyxkonturen, mehr oder weniger begrenzte Kontrastansammlungen im Nierenparenchym etc. nachgewiesen werden.

In dem Abschnitt »Frühdiagnose» wurde im Zusammenhang mit der Besprechung der Differentialdiagnose hervorgehoben, dass die ersten, röntgenologisch nachweisbaren Veränderungen keineswegs pathognomonisch sind und allein die Diagnose Nierentuberkulose niemals gestatten. Sogar fortgeschrittenere Veränderungen ergeben differentialdiagnostisch schwierige Bilder. Kontrastansammlungen im Nierenparenchym können bei der Urographie durch sehr verschiedene Prozesse zustande kommen, auch wenn sie gleichartig aussehen: Tumoren, Infarkte, Nierenkarbunkel, Nierenabszesse und Anomalien gehören hierzu. Sgalitzer hat eine Zerfallshöhle in einem Hypernephrom beschrieben, die sich bei der

47.

Abb. 46. Pyelogene Cyste im oberen Nierenpol.

Abb. 47. Operationspräparat. Pyelogene Cyste (Abb. 46).

Urographie füllte. Maisonnet und Delaye berichten über einen unspezifischen Abszess in der Nierenrinde, der mit dem Nierenbecken kommunizierte. Wie oben erwähnt, wiesen Östling, Ljunggren u. a. auf die grosse differentialdiagnostische Bedeutung der pyelogenen Cysten hin. Die Abb. 46 zeigt eine derartige Veränderung auf dem Urogramm, Abb. 47 das dazugehörige Nierenpräparat.[1]

Eine ähnliche Veränderung zeigt der folgende Fall:

Bei einem 36-jährigen Mann mit einer Lungentuberkulose wurde wegen rechtsseitiger Bauchschmerzen eine Röntgenuntersuchung gemacht. Als Befund erhielt man Kalkschollen im oberen, rechten Nierenpol. Bei der Urographie füllte sich um diese Kalkschollen eine unregelmässige Höhle, die als tuberkulöse Zerfallshöhle aufgefasst wurde (Abb. 48). Nephrektomie. Das Operationspräparat zeigte eine kleine Höhle im oberen Nierenpol mit einer fibrösen Wand und 4 kleinen Konkrementen (Abb. 49). Mikroskopische Untersuchung: Das veränderte Gebiet ist ein vertiefter und erweiterter Calyx minor, der fibrös umgewandelt ist. Nirgends Zeichen einer Tuberkulose (Sjövall).

[1] Diesen Fall stellte mir Herr Dr. E. Brattström freundlicherweise zur Verfügung.

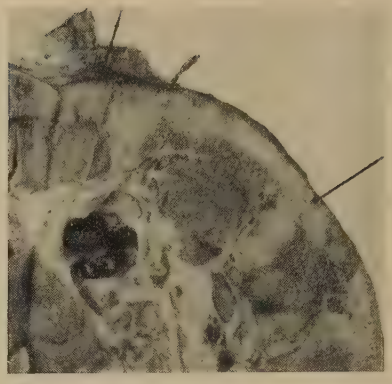

49.

Abb. 48. Unregelmässige, kontrastgefüllte Höhle oben medial neben der oberen Calyxgruppe.

Abb. 49. Operationspräparat (Abb. 48). Konkremente im obersten, erweiterten Calyx.

Veränderungen des Nierenbeckens: Die Veränderungen im Nierenbecken spielen erst eine Rolle seitdem die Kontrastmethoden eingeführt wurden. Hier fehlen weitgehend pathologisch-anatomische Untersuchungen als Grundlage für die Röntgenpathologie. Jakšy hat derartigen Untersuchungen durch die Anfertigung schöner Korrosionspräparate des Nierenbeckens tuberkulöser Nieren einen Weg gezeigt und auf die charakteristischen Züge des Bildes hingewiesen. Für am typischsten hält er die »Kelchverdünnung» mit sekundärer Dilatation des dazugehörigen Calyx unter Bildung einer sog. Pseudokaverne. Wenn diese Veränderung das ganze Nierenbecken umfasst, entspricht das Bild dem von Hryntschak mitgeteilten, das oben erwähnt wurde, obwohl die Deutung der pathologisch-anatomischen Grundlage bei den beiden Verfassern verschieden ist. Lieberthal schildert eine entsprechende Veränderung nur eines Calyx als Frühstadium der Entwicklung der Nierentuberkulose. Wie oben erwähnt, (Fussnote Seite 93) kann es zu einer derartigen »Kelchverdünnung» auch bei unspezifischen entzündlichen Prozessen kommen.

Als Differentialdiagnostikum zu der vollkommen ausgebildeten

Abb. 50. Stark dilatierter, kontrastgefüllter Calyx im unteren Nierenpol. Die Dilatation wird durch ein Konkrement im Kelchhals hervorgerufen (durch die Kontrastsubstanz überdeckt).

Pseudokaverne will der Verf. eine bezüglich ihres pathophysiologischen Charakters gleichartige Veränderung angeben: Durch Verstopfung eines Kelchhalses durch Konkremente kann man proximal von dem Hindernis eine Dilatation, eine lokale Hydronephrose, einen Hydrocalyx erhalten. Das Bild dieser Veränderungen kann, besonders wenn wie häufig dazu eine Sekundärinfektion kommt, weder röntgenologisch noch makroskopisch pathologisch-anatomisch von dem eines tuberkulösen Prozesses unterschieden werden. Dieses bestätigt folgender Fall:

Eine 29-jährige Frau (Chir. 502/40), die seit 2 Monaten Cystitisbeschwerden und eine Pyurie hatte, wurde am 7. 2. 40 mit folgendem Befund röntgenologisch untersucht: Etwas zu breiter linker Nierenschatten, der einen kleinen Konkrementschatten enthält. Bei der *Urographie* beobachtet man links eine verminderte Kontrastdichte. Neben dem untersten Calyx, ausserhalb des kaudalen Konkrementumfanges füllt sich eine mehr als haselnussgrosse Höhle (Abb. 50).

Das *Operationspräparat* zeigte dem Röntgenbild entsprechend im unteren Nierenpol eine fast walnussgrosse, gut begrenzte Zerfallshöhle, die morsche Gewebsteile enthielt. Mikroskopische Untersuchung: Das Nierenparenchym ist im wesentlichen gut erhalten ausser in der Umgebung der ziemlich grossen Abszesse. Hier findet man eine diffuse starke Lymphocyteninfiltration. ... Nirgends Zeichen eines spezifischen Prozesses (Winblad).

Die Kelchverdünnung kommt durch eine Schrumpfung des tuberkulösen Gewebes, wie sie häufig auch an anderen Stellen, wie in der Haut, der Lunge etc. auftritt, zustande. Hierdurch entsteht eine Lumenverengerung. Es soll jedoch hervorgehoben werden, dass dieser strikturierende Prozess nicht nur eine Lumenverengerung, sondern durch eine verschieden starke Beeinflussung des Querschnittes der Kelchhälse auch eine Deformierung des dazugehörigen Calyx, der gedreht und umgebogen wird, erzeugt. Befällt dieser Prozess eine ganze Calyxgruppe, so kommt es zu einer Zusammenziehung dieses Nierenbeckenteiles mit stark deformierten Calices und häufig einer entsprechenden Einziehung des anatomischen Nierenbeckens. Diese Veränderung ist vielleicht charakteristischer für die Nierentuberkulose, besonders wenn diese fortgeschrittener ist, als die Parenchymveränderungen. Pathognomonisch ist sie jedoch nicht. Dieselben Veränderungen können durch jeden schrumpfenden Prozess im Nierenbecken hervorgerufen werden. Als häufigste Ursache tritt wahrscheinlich die chronische Entzündung bei der infizierten Steinniere auf.

Aus dem Gesagten geht hervor, dass das Röntgenbild der Nierentuberkulose zwar charakteristisch sein kann, nicht aber pathognomonisch ist. Die Nierentuberkulose kann deshalb nicht röntgenologisch allein diagnostiziert werden. Die Aufgabe der Röntgenuntersuchung besteht darin, entweder einen klinischen Verdacht zu bestätigen oder zu erwecken.

Während der Nachweis einer Pyurie und Funktionsstörung leicht sein kann, sind Bazillen, die die Diagnose bestätigen sollen, manchmal schwer zu finden. Ein positiver Röntgenbefund spornt in derartigen Fällen zu energischem und zielbewusstem Forschen nach Bazillen an, um die Diagnose zu sichern.

Soll hauptsächlich oder nur auf Grund einer röntgenologisch nachgewiesenen Veränderung eine Nephrektomie vorgenommen werden, so darf die Operationsindikation in der Regel nicht eine angenommene Nierentuberkulose sein, sondern der Nachweis einer Veränderung, die die operative Therapie notwendig erscheinen lässt, gleichgültig, ob sie spezifisch ist oder nicht.

ZUSAMMENFASSUNG UND SCHLUSSWORT.

Seiner Bedeutung entsprechend ist der Diagnostik der Nierentuberkulose mit Hilfe der Urographie grosses Interesse gewidmet worden. Hierdurch drückt sich der Wunsch aus, die Urographie bei allgemeinen Fragestellungen als Hilfsmittel zu benutzen, um diejenigen Fälle herauszufinden, die vollständig urologisch untersucht werden müssen. Dazu kommt die Notwendigkeit der Urographie als orientierende Untersuchungsmethode bei urologischen Fällen, und die Notwendigkeit einer Kontrastuntersuchung der Harnwege auf andere Weise als mit der retrograden Pyelographie, die bei vielen Fällen gefährlich sein oder aus verschiedenen Gründen nicht ausgeführt werden kann.

Aus den Angaben der sehr reichhaltigen Literatur und der schematischen Übersicht über diese (Seite 15) geht jedoch hervor, dass der Anwendungsbereich der Methode nicht befriedigend festgelegt ist. Die vorliegende röntgendiagnostische Untersuchung will dazu beitragen, den Anwendungsbereich der Methode abzugrenzen. Siehe Zielsetzung S. 16. Dabei soll hervorgehoben werden, dass die Urographie nicht als freistehende Untersuchungsmethode, sondern nur als diagnostisches Hilfsmittel aufgefasst wird.

Die Arbeit stützt sich auf ein Material, das alle Fälle pathologisch-anatomisch bestätigter oder klinisch festgestellter Nierentuberkulose enthält, bei denen in der Röntgendiagnostischen Abteilung des Krankenhauses der Universität Lund Urographien vorgenommen wurden. Die Fälle stammen aus einer Zeitperiode von fast 10 Jahren, in der die Urographie regelmässig zur Diagnosenstellung der Nierentuberkulose herangezogen wurde (Seite 18). Das Material, das auf Seite 20 ausführlich beschrieben ist, besteht aus

89 Patienten mit 103 tuberkulösen Nieren.

Die Untersuchungstechnik geht von der Einteilung nach Hellmer im Hinblick auf die Art der Fragestellung, derentwegen die Urographie angewandt wird, aus (Seite 23).

Um die Urographieresultate zu veranschaulichen, muss die Rolle der funktionellen und anatomischen Faktoren in der Diagnostik festgestellt

werden. Die Untersuchung ist deshalb so angelegt worden, dass die Arbeit in zwei Teile zerfällt:

Teil I: *Das funktionelle Moment der urographischen Diagnostik der Nierentuberkulose.*

Teil II: *Das anatomische Moment der urographischen Diagnostik der Nierentuberkulose.*

Ein Faktor verknüpft diese beiden Teile: *Die Kontrastdichte im Nierenbecken.* Diese ist als Norm für die Beurteilung der Urographie im Hinblick auf die Funktion äusserst wichtig, und von ihr hängt die urographische Darstellung der Nierenbeckenanatomie wesentlich ab.

Die Kontrastdichte im Nierenbecken wird natürlich durch die Konzentration des Kontrastelementes, des Jods, und die Schichtdicke bestimmt und ist von zahlreichen Faktoren abhängig:

Praerenalen, wie die Art und Menge des Kontrastmittels und die Diurese,

renalen, wie die Arbeitsweise der Nieren und der Zustand des Nierenparenchyms,

postrenalen, wie das Volumen und die Motilität des Nierenbeckens und röntgentechnische Faktoren im weiten Sinne des Wortes (Seite 29).

Die Kontrastdichte wird am einfachsten bei einseitigen Prozessen durch einen Vergleich zwischen der gesunden und kranken Seite beurteilt, und bei den übrigen Fällen durch Vergleich mit einer anderen, gesunden Niere.

Auf Grund dieser groben visuell densometrischen Methode, die jedoch für die praktische Arbeit brauchbar ist, wird das Material in drei Gruppen eingeteilt:

Gruppe I: Normale Kontrastdichte im Nierenbecken.
30 tuberkulöse Nieren bei 29 Patienten.

Gruppe II: Verminderte Kontrastdichte im Nierenbecken.
65 tuberkulöse Nieren bei 61 Patienten.

Gruppe III: Keine urographisch feststellbare Kontrastauscheidung.
15 tuberkulöse Nieren bei 15 Patienten.

Die Bedeutung der Kontrastdichte im Nierenbecken für das Urographieresultat wird dadurch untersucht, dass diese in den verschiedenen Gruppen zu der Ausbreitung des tuberkulösen Nierenprozesses in Beziehung gesetzt wird.

Bei der Gruppe I konnte der Urographiebefund bei 17 Nieren, in der Gruppe II bei 48 und in der Gruppe III bei 10 (+ 5) Nieren mit dem pathologisch-anatomischen Befund verglichen werden (siehe S. 37, 40 und 45). Dieser Vergleich wird schematisch in Text und Bild durchgeführt (Abb. 3—7).

Das Resultat dieses Vergleiches wird im Hinblick auf die verschiedenen Gesichtspunkte, die für das funktionelle Moment in Betracht kommen, besprochen:

A. Die Urographie als Funktionsprobe bei der Nierentuberkulose.

B. Die urographische Diagnostik der Nierentuberkulose nur unter Berücksichtigung der Funktion.

Ad A: 1) Es handelt sich darum, vor der Nephrektomie festzustellen, ob die andere Niere normal funktioniert. Die Frage bezieht sich also auf die gesunde Seite. Bei allen Fällen des vorliegenden Materials fand man auf dieser Seite eine gute Kontrastausscheidung.

2) Auf der Seite, auf der eine chirurgische Nierentuberkulose angenommen wird, soll eine Funktionsstörung nachgewiesen werden. Hierzu hat man Nierenfunktionsproben angegeben, die minimale Veränderungen anzeigen. Dabei rechnet man mit einem die Funktion der ganzen Niere beeinflussenden, wahrscheinlich toxischem Effekt des tuberkulösen Prozesses. Um zu untersuchen, ob dieser sich auch bei der Urographie geltend macht, sind 3 Spezialuntersuchungen vorgenommen worden:

a) Am naheliegendsten erscheint eine Untersuchung der Kontrastverhältnisse bei Doppelnieren. Aus den 2 Fällen dieses Materials ergibt sich, dass das eine Nierenbecken einer Doppelniere eine normale Kontrastdichte, das andere dagegen eine stark verminderte zeigen kann. Bei Doppelnieren kann es also aus einer Nierenhälfte zu einer normalen Kontrastausscheidung kommen, trotzdem in der anderen sogar ausgedehnte tuberkulöse Prozesse vorhanden sind (Abb. 8—10).

b) Diese Tatsache zeigt sich noch deutlicher durch ein Phänomen, das bei 10 Fällen festgestellt werden kann: In einem Teil des Nierenbeckens, in dem die Calices normal geformt sind, und der auch bei den operierten Fällen ein normales makroskopisches Bild zeigt, ist die Kontrastdichte gut, in den übrigen Nierenbeckenabschnitten aber deutlich vermindert (Abb. 11—13). Bei einigen dieser Fälle beobachtet man auf den ersten Bildern nach der Injektion des Kontrastmittels nur oder am deutlichsten in diesen Calices eine Kontrastausscheidung (Abb. 14). Der Unterschied der Dichte kann im Laufe der Untersuchung verschwinden. Es handelt sich hier um Differenzen der Kontrastdichte im Nierenbecken, die auf den Parenchymzustand in den verschiedenen Nierenabschnitten zurückzuführen sind. Aus dem Phänomen geht eindeutig hervor, dass ein die Funktion der ganzen Niere beeinflussender Faktor, der auf den tuberkulösen Prozess zurückzuführen ist, nicht urographisch nachweisbar zu sein braucht. Es bildet ein bisher nicht beachtetes Röntgensymptom, das Aufschluss über das Vorhandensein und die Ausbreitung eines lokalen pathologischen Prozesses im Nierenparenchym geben kann. Es zeigt den be-

schränkten Wert der von vielen Seiten akzeptierten urographischen Funktionsprüfung durch die Bestimmung der Zeit, nach der der Kontrast im Nierenbecken erscheint. Das Phänomen führt zu Folgendem über:

c) Gute Kontrastdichte im Nierenbecken trotz starker Ausbreitung des tuberkulösen Prozesses im Nierenparenchym. Dieses kann in 11 Fällen beobachtet werden (S. 56). Die Voraussetzung hierfür ist hauptsächlich eine Abschnürung desjenigen Nierenbeckenabschnittes, der zu dem veränderten Teil der Niere gehört. Hierdurch kommt es zu einer Abnahme des Nierenbeckenvolumens, die der verminderten Kontrastausscheidung ungefähr entspricht. Das übrige Nierenbecken füllt sich deshalb mit einem Kontrastharn guter Dichte, der von nicht oder sehr wenig erkrankten Nierenbezirken kommt.

Die Urographie erlaubt jedoch bis zu gewissem Grade eine Funktionsprüfung. So stimmt im grossen ganzen der Grad der Kontrastdichte im Nierenbecken mit der Ausbreitung des pathologischen Prozesses im Nierenparenchym überein. Dabei ist jedoch ein »Nachhinken« der Kontrastdichte vorhanden: Der pathologische Prozess muss eine bestimmte Ausdehnung erreicht haben, damit die Kontrastdichte beeinflusst werden kann. Eine normale Kontrastdichte zeigen ca. $^1/_4$ der Fälle des Materials. Bei diesen ist der Prozess im allgemeinen wenig ausgedehnt. Das übrige Material weist eine Verminderung der Kontrastdichte verschiedenen Grades auf. In der Gruppe II findet man einerseits eine geringe, andererseits eine starke Verminderung der Kontrastdichte. Zwischen den beiden Untergruppen (II_1 und II_2) liegen die übrigen Fälle (II_3). Die Gruppe II_1 enthält Fälle mit einem wenig ausgedehnten Prozess wie die Gruppe I, während die Gruppe II_2 Fälle mit einem sehr ausgedehnten Prozess enthält. Diese Untergruppe bildet einen Übergang zur Gruppe III mit keiner urographisch feststellbaren Kontrastausscheidung, deren Ursache die schwerste Veränderung, die tuberkulöse Pyonephrose ist.

Es sind jedoch bei der Beurteilung des Status des Nierenparenchyms aus der Kontrastdichte des Nierenbeckens Fehlerquellen zu beachten. Trotz guter Kontrastdichte kann ein ausgedehnter Prozess vorhanden sein (S. 56). Andererseits kann trotz verminderter Kontrastdichte nur ein kleiner Prozess oder sogar eine normale Niere vorliegen (S. 46).

Die Beurteilung der Nierenfunktion aus der Kontrastdichte im Nierenbecken hat also sehr vorsichtig zu geschehen. Soll bei Fällen mit einem doppelseitigen Prozess entschieden werden, welche Niere am besten funktioniert, so ist die Urographie als Funktionsprobe hierbei mit der grössten Kritik zu betrachten.

Ad B: Da in ca. $^1/_4$ des Materials eine normale Kontrastdichte vorhanden ist, können ca. 25 % der Fälle dieses Materials ausfallen, wenn die Urographie bezüglich der Kontrastdichte für die Seitendiagnose

benutzt wird. Bei einem gleichartig zusammengesetzten Material können sogar in Anbetracht des statistischen mittleren Fehlers über 30 % der Fälle ausfallen. Da die Frühfälle eine gute Kontrastdichte zeigen, bedeutet dieses, dass die wichtigsten Fälle durch die in dieser Weise beschränkte urographische Diagnosenstellung nicht erfasst werden. Je zahlreicher die Frühfälle eines Materials sind, desto grösser wird der Fehlerprozent.

15 Nieren zeigen keine Kontrastausscheidung. Bei 13 von diesen wurde ein Ureterenkatheterismus versucht. Dieser gelang jedoch bei 10 von diesen nicht so gut, dass eine retrograde Pyelographie möglich gewesen wäre. Will man für die Urographie diejenigen Fälle reservieren, bei denen keine retrograde Pyelographie ausgeführt werden kann, wie es häufig geschieht, so wählt man als eine wichtige Gruppe diejenigen Fälle, bei denen die Urographie am wenigsten ergibt (während die Leeraufnahme bei diesen Fällen grosse diagnostische Bedeutung hat. — S. 58). Es soll darauf hingewiesen werden, dass der Prozess bei 6 von diesen Fällen doppelseitig war.

Die folgenden Untersuchungsresultate führen hinüber zum Teil II: Der Umstand, dass die Fälle mit geringen oder relativ geringen Veränderungen eine gute Kontrastdichte zeigen, und dass andererseits einem verminderten Dichtigkeitsgrad in der Regel eine Zunahme der Ausbreitung des pathologischen Prozesses entspricht, ist von grösster Bedeutung für die Detailuntersuchung: Die kleinsten Veränderungen können unter den günstigsten Kontrastverhältnissen untersucht werden. Da andererseits ausgedehnte Veränderungen bei minimaler Kontrastdichte diagnostiziert werden können, ist die Urographie auch bei diesen Fällen brauchbar. Zusammenfassend lässt sich feststellen, dass die Röntgensymptomatologie bei der Nierentuberkulose aus 2 Gliedern, einem anatomischen und einem funktionellen zusammengesetzt sein soll (siehe Abb. 19).

Im Teil II wird versucht, zwei wichtige Fragen zu beantworten:

Sind bei allen Fällen von Nierentuberkulose urographisch nachweisbare Veränderungen vorhanden?

Gestatten die urographisch festgestellten Veränderungen eine Artdiagnose?

Die erste Frage wird durch eine Untersuchung über die Urographie bei der Frühdiagnose eingeleitet: Die Notwendigkeit der röntgenologischen Frühdiagnose wird ausgehend von der Frage der Tuberkelbazillurie und der bilateralen Primärinfektion veranschaulicht (S. 65).

Begriffsbestimmungen: Frühdiagnose=Feststellung des ersten, pathologisch-anatomisch frischen Herdes. Pathologisch-anatomische Frühform = Eine solitäre, mit dem Nierenbecken kommunizierende Papillenulceration.

Das röntgendiagnostische Frühsymptom ist also ein Nischensymptom.

Die Urographie wird im Schrifttum einstimmig als für die Frühdiagnose nicht ausreichend angesehen (S. 67).

Es werden 5 Frühfälle beschrieben (S. 68). Aus dem Bericht über diese geht hervor, dass es gelang, die solitäre Papillenulceration bei 4 der 5 Fälle urographisch nachzuweisen. Bei dem einen Fall, bei dem der pathologische Prozess urographisch nicht gefunden wurde, zeigte eine Papillenspitze eine reiskorngrosse Usur, und vor der Operation war kein ausreichender Beweis dafür vorhanden, dass eine chirurgische Nierentuberkulose vorlag.

Als Ergänzung wird die Differentialdiagnostik geschildert. Diese hat bei derartigen Fällen, die die geringsten Abweichungen vom Normalbild zeigen, dessen Variationen auf Grund der Anatomie und angewandten Technik zu berücksichtigen (S. 77).

Die übrigen Veränderungen werden nach ihrer Lokalisation in Nierenparenchym- und Nierenbeckenveränderungen eingeteilt. Die ersteren erscheinen nur dann auf dem Urogramm, wenn sie eine Kommunikation mit dem Nierenbecken haben. Die radiographische Feststellung wird durch zwei Faktoren begünstigt:

1) Da die Papillenulceration dem Frühstadium entspricht, kann man bei der klinisch erkennbaren Nierentuberkulose eine Kommunikation mit dem Nierenbecken erwarten.

2) Die Nierentuberkulose überschreitet im allgemeinen nicht die Capsula fibrosa. Durch diese wird der tuberkulöse Prozess in einem begrenzten Raum eingeschlossen, aus dem keine anderen Wege herausführen als die zum Nierenbecken. An den Pyramiden geht nämlich die Capsula fibrosa auf die Calices über. Hier ist mit anderen Worten ein Ausbreitungsweg vorgeschrieben, der in das Nierenbecken hinein führt (S. 85).

Bei der urographischen Darstellung eines Parenchymprozesses ist mit folgenden Fehlerquellen zu rechnen:

1) Der Prozess ist zu klein, um als pathologisch nachgewiesen werden zu können.

2) Es ist keine Verbindung mit dem Nierenbecken vorhanden, oder diese erlaubt nicht eine Kontrastpassage.

Im Anschluss an die Besprechung der Veränderungen im Nierenbecken werden zwei sehr wichtige Faktoren geschildert:

Erstens folgende früher nicht beachtete Fehlerquelle: Die Stenose einer Calyxgruppe kann so vollständig sein, dass kein Kontrast in diese hinein gelangt und ausserdem so lokalisiert dass die Röntgenanatomie auch bei einer Detailuntersuchung vollkommen normal erscheinen kann. 3 Fälle veranschaulichen diese Fehlerquelle. (S. 86).

Der zweite wichtige Faktor ist die Bedeutung der primäranatomischen Nierenbeckenform für die Röntgenanatomie der Nierentuberkulose: Bei

einem reich verzweigten Nierenbecken werden sich die durch eine tuberkulöse Infektion verursachten Veränderungen eher und deutlicher zeigen als bei einem wenig verzweigten. Dieses betrifft sowohl primäre wie sekundäre Veränderungen. Auch die Kontrastverteilung wird durch die Nierenbeckenform beeinflusst. Ein reich verzweigtes Nierenbecken erleichtert nämlich die Abschnürung desjenigen Teiles, der dem veränderten Parenchymabschnitt angehört (siehe oben). Bei dieser Form zeigen sich die Kontrastdifferenzen, die auf den Zustand des Parenchyms zurückzuführen sind (siehe oben), ebenfalls leichter. Hier macht sich auch die eben erwähnte Fehlerquelle eher geltend. Höchstwahrscheinlich wird die Entwicklung des tuberkulösen Prozesses überhaupt durch die primäranatomische Nierenbeckenform beeinflusst. Durch eine Striktur mit vollständigem Lumenverschluss desjenigen Nierenbeckenteiles, der den tuberkulösen Parenchymbezirk drainiert, kann der Prozess vom übrigen Nierenbecken und damit von seinem vielleicht wichtigsten Propagationsweg vollkommen getrennt werden (S. 92).

In diesem Material von 103 tuberkulösen Nieren waren bei 102 urographisch nachweisbare Veränderungen vorhanden, bei einem Fall jedoch erst bei wiederholten Untersuchungen.

Als Ergänzung zu dem Vorhergehenden wird die Frage gestellt: Gestatten die urographisch nachweisbaren Veränderungen eine Artdiagnose? Der Verf. berichtet über Fälle aus dem Schrifttum und über eigene differentialdiagnostisch wichtige Fälle, die zeigen, dass das Röntgenbild der Nierentuberkulose sehr charakteristisch sein kann, aber nicht pathognomonisch ist. Die Nierentuberkulose kann also nicht nur röntgenologisch diagnostiziert werden. Findet man röntgenologisch Veränderungen, die allein oder hauptsächlich eine Nephrektomie notwendig erscheinen lassen, so darf die Operationsindikation in der Regel nicht die Nierentuberkulose sein, sondern eine Veränderung, derentwegen eine Operation ausgeführt werden muss, gleichgültig ob sie spezifisch ist oder nicht.

Auf Grund dieser Untersuchungen kann Folgendes festgestellt werden:

Innerhalb der Röntgendiagnostik ist die Urographie eine ausserordentlich wertvolle Untersuchungsmethode der Nierentuberkulose.

Die Beurteilung der Urographie bei der Nierentuberkulose muss sich sowohl auf eine Untersuchung der Anatomie wie der Funktion stützen, bei kleinen Veränderungen hauptsächlich auf die Anatomie und bei ausgedehnten auf die Funktion.

Mit Ausnahme einiger, relativ seltener Fälle, bei denen wichtige Fehlerquellen vorhanden sind, ist die Nierentuberkulose, und zwar auch deren Frühform urographisch nachweisbar.

Die urographisch feststellbaren Veränderungen gestatten in allen Stadien in der Regel keine Artdiagnose.

Die Grenzen für den Anwendungsbereich der Urographie sind somit grossenteils gegeben. Hierdurch sind die Voraussetzungen für Untersuchungen über die Stellung der Urographie in der klinischen Diagnostik gegeben. Es gehört nicht in den Rahmen dieser Arbeit, die Urographieresultate in weiteren klinischen Zusammenhang zu bringen. Diese Aufgabe hat der Kliniker. Es geht aber hieraus die Notwendigkeit engster Zusammenarbeit zwischen dem Röntgenologen und Kliniker hervor, um die röntgendiagnostische Arbeit so effektiv wie möglich zu gestalten und deren Resultat auf rationellste Weise in die klinische Untersuchung einzufügen.

KASUISTIK

Angegeben sind nur die wichtigsten Daten der Anamnese und des Status.

Die Untersuchungen sind in chronologischer Reihenfolge aufgestellt. Hierdurch kann der Weg bis zur Sicherstellung der Diagnose leicht verfolgt werden.

Eine ausserhalb der Nieren vorhandene Tuberkulose ist angegeben woren. Bei allen Fällen, bei denen eine Röntgenuntersuchung der Lungen vorgenommen worden ist, wird das Resultat dieser summarisch mitgeteilt.

Die Beschreibungen der Röntgenbefunde basieren teilweise auf Nachuntersuchungen. Soweit sie erheblich von dem Originalbericht abweichen, wird dieses angegeben.

Die klinische Fragestellung wird bei allen Fällen, bei denen sie aus dem Überweisungsschein noch feststellbar ist, mitgeteilt.

Angegeben wird, wenn die Untersuchung akut ausgeführt und deshalb nur die funktionellen Verhältnisse registriert wurden. Es wird versucht, bei jedem Fall die Ursache wiederholter Urographien oder der Ausführung einer retrograden Pyelographie mitzuteilen.

FALL 1. E. P. 31-jähriger Landarbeiter. Chir. 2671, 3324, 4312/33.

Vor 1 ½ Jahren einige Monate lang häufige Schmerzanfälle in der rechten Flanke, die ¼ Std. dauerten. Die Schmerzen strahlten nach unten in die Harnröhre hinein und waren sehr stark. Während des letzten halben Jahres Cystitisbeschwerden.

Aufnahme am 24. 7. 33. Urin: Alb. +, 10—20 weisse Blutkörperchen, einzelne Kokkenhaufen. Rest-N 43 mg%.

26. 7. Röntgenuntersuchung der Harnorgane. Klinische Diagnose: Aseptische Pyurie. *Leeraufnahme:* Nierenschatten o. B.

Röntgenuntersuchung der Lungen: Doppelseitige ältere Hilusveränderungen und spezifische Parenchymveränderungen links.

27. 7. Cystoskopie: Rechts in der Blase hinter der Interureterenlinie eine kleine rötliche Partie mit feinen weissen Knötchen. Der rechte Ureterenwulst etwas geschwollen und gerötet. Der rechte Ureter kann nicht katheterisiert werden. Die Methylenblauprobe ergibt links nach 3—4 Min. eine Blaufärbung, rechts keine Blauausscheidung. *Blasenharn:* 7—10 weisse Blk., 1—3 rote. Alb. +. *Linker Ureterenharn:* Einzelne weisse Blk., zahlreiche rote, Alb. 0.

29. 7. Urographie. Klinische Diagnose: Tbc. der Harnwege? Rechts keine nachweisbare Ausscheidung. Links normale Ausscheidung in ein anscheinend normales Nierenbecken. Reichliche Darmgase erschweren die Beurteilung der Bilder.

1. 8. Cystoskopie: Im wesentlichen derselbe Befund wie vorher.

9. 8. Cystoskopie: Ein tiefer Krater hinter der Stelle der rechten Ureterenmündung zeigt rhythmische Kontraktionen, scheint aber keinen Harn zu entleeren.

21. 8. Urographie zur Kontrolle der Ausscheidung auf der rechten Seite: *Klinische Diagnose:* Tbc. der Harnwege? Keine Ausscheidung rechts. Links o. B.

Blasenharn und der linke Ureterenharn wird zum Meerschweinchenversuch eingeschickt. Entlassung des Pat. bis zum Eingang des Untersuchungsresultates.

29. 8. Meerschweinchenprobe des Blasenharnes pos., des linken Ureterenharnes neg. *Wiederaufnahme am 18. 9. 33.*

19. 9. Cystoskopie: Befund wie vorher.

23. 9. Nephrectomia dx. (Bergendal): Trotz der ausserordentlich geringen Pyurie und des negativen Resultates zahlreicher Tbc.-Färbungen des Sedimentes ist die Diagnose durch die Cystoskopie, den Meerschweinchenversuch und den Befund bei der Urographie vollkommen sichergestellt. Erheblich vergrösserte Niere, deren unterer Pol sich einigermassen normal anfühlt. Die übrige Niere in einige wenige grosse Abszesse umgewandelt. *Operationspräparat:* Die ganze Niere ist mit Abszessen verschiedener Grösse durchsetzt. Mikroskopischer Befund: Nierentuberkulose.

FALL 2. K. A. 25-jährige Frau. Chir. 2810/33, 2528/34, 4204/38.

Seit $^1/_2$ Jahr Cystitisbeschwerden.

Aufnahme am 5. 8. 33. Urin: Zahlreiche weisse Blk. Tb.-Bazillen pos. Rest-N 42 mg%.

7. 8. Röntgenuntersuchung der Harnorgane. Klinische Diagnose: Tbc. ren. dx.

Leeraufnahme: Nierenschatten o. B.

Röntgenuntersuchung der Lungen: Doppelseitiger spezifischer Spitzenprozess.

8. 8. Cystoskopie: Am Blasengrunde und rechts in der Blase starke Rötung mit tuberkelähnlichen Knötchen. Die rechte Harnleitermündung weit auseinander klaffend. *Blasenharn:* Zahlreiche Leukocyten. Tb.-Bazillen pos. *Rechter Ureterenharn:* Massenhaft Leukocyten. Tb.-Bazillen pos. *Linker Ureterenharn:* Einzelne weisse, zahlreiche rote Blk. Tb.-Bazillen neg.

10. 8. Urographie: Rechts stark verminderte Kontrastdichte und Füllung unregelmässiger Hohlräume. Etwas stärkere Kontrastdichte in einigen Hohlräumen, die dilatierten Calices entsprechen. Links o. B.

14. 8. Nephrectomia dx. (Bergendal): Erheblich vergrösserte Niere, in der man mehrere Abszesse fühlt. *Operationspräparat:* Halb hühnereigrosse Ausbuchtung mitten auf der Vorderfläche. Der mittlere und untere Teil der Niere besteht aus Kavernen, von denen die meisten mit dem Nierenbecken kommunizieren. Im oberen Nierenpol wenig erhaltene Nierensubstanz. Mikroskopischer Befund: Nierentuberkulose.

FALL 3. J. N. 52-jähriger Arbeiter. Chir. 3760/33, 29/34, 3202/39, 404/40.

1932 Tbc. ren. bilat. mit Bazillenbefund beiderseits im Ureterenharn. Wegen schwerer Cystitisbeschwerden und Schmerzen in der rechten Seite

Aufnahme am 20. 10. 33: Urin: Mässige Pyurie mit Infektion. Tb.-Bazillen neg. Rest-N 44 mg%.

24. 10. Röntgenuntersuchung der Harnorgane. Klinische Diagnose: Tbc. ren. bilat.

Leeraufnahme: Nierenschatten von normaler Grösse, Lage und Form. Im oberen Teil der beiden Nierenschatten ca. reiskorngrosse, kalkdichte Schatten.

Urographie: Auf beiden Seiten gleichzeitig und zu normaler Zeit einsetzende Ausscheidung mit normaler Kontrastdichte. Auf keiner Seite füllen sich die Calices der oberen Nierenhälfte. Die Nierenbecken sind kranial durch eine gut begrenzte Spitze abgeschlossen.

27. 2. 34 Zahlreiche Tbc.-Färbungen des Urins sind negativ gewesen. Immer noch starke Cystitisbeschwerden. Entlassung.

Nach der Entlassung allmählich Besserung.

1939 Aufnahme in die Psychiatrische Klinik wegen einer Depression. Wegen schwerer

Cystitisbeschwerden wird er am 24. 8. 39 in die Chir. Klinik überwiesen. Urin: Starke Pyurie mit geringer Infektion. Tb.-Bazillen neg. Rest-N 40 mg%.

26. 8. Cystoskopie: Blasenschleimhaut gerötet. Links auf dem Blasengrunde Ulcerationen. Die rechte Harnleitermündung klafft. Linke Harnleitermündung stark verändert. *Blasenharn:* Massenhaft Leukocyten. Tb.-Bazillen neg. *Rechter Ureterenharn:* 20—30 Leukocyten. Tb.-Bazillen neg. *Linker Ureterenharn:* Haufen weisser Blk. Tb.-Bazillen neg.

29. 8. Röntgenuntersuchung der Harnorgane. Klinische Diagnose: Tbc. ren. bilat.?

Leeraufnahme: Rechter Nierenschatten von normaler Grösse und Form. In seinem oberen Pol eine bohnengrosse Ansammlung kalkdichter Schollen. Der linke Nierenschatten ist gross und plump und seine obere laterale Kontur weist eine grosse Ausbuchtung auf. In dieser ein kalkdichter Schatten von 3 cm Länge und 1 cm Breite. Darunter ein ähnlicher kleiner.

Urographie: Rechts derselbe Status wie am 24. 10. 33. Links keine Kontrastausscheidung.

Wieder in die Psychiatrische Klinik. Zunehmende Verschlechterung. Am 25. 1. 40 in die Chir. Klinik. Schnelle Verschlechterung. 6. 2. Uraemie. Exitus.

6. 2. 40 Obduktion (65/40): Doppelseitige indurative Spitzentuberkulose. Die linke Niere ist bis auf mehr als das Doppelte vergrössert und vollkommen in einen Eitersack umgewandelt. Normales Nierenparenchym ist nicht mehr vorhanden. Die rechte Niere ist normalgross. Ihr oberer Pol enthält Veränderungen, die denen auf der linken Seite gleichen.

FALL 4. A. P. 36-jähriger Landwirt. Chir. 1079/34. Siehe S. 68.

FALL 5. H. L. 41-jährige Frau. Chir. 1253/34.

Im Jahre 1920 wegen einer tuberkulösen Spondylitis behandelt. Damals wiederholt Alb. + im Harn. Bei einer Nachuntersuchung 1921 Alb. +, Pyurie mit reichlicher Infektion, Cystoskopie o. B.

In den letzten 3—4 Monaten ab und zu Schmerzen im Kreuz, in den Armen und Beinen. Niemals Beschwerden beim Wasserlassen.

16. 3. 34 plötzlich mässige, nicht ausstrahlende Schmerzen in der rechten Seite.

Aufnahme am 17. 3. 34, da die Pat. eine starke Blutbeimischung zum Urin bemerkte. Urin: Makroskopisch blutig. Rest-N 36 mg%.

20. 3. Cystoskopie: Blasenschleimhaut im wesentlichen normal. Aus der rechten Harnleitermündung kommt im normalen Rhythmus ein deutlich rot gefärbter Strahl. Klarer Urin aus der linken Harnleitermündung. *Blasenharn:* Blutig. Massenhaft rote, 10 weisse Blk., mässig viele Stäbchen. Tb.-Bazillen neg. *Rechter Ureterenharn:* Massenhaft rote, bis zu 20 weisse Blk. Tb.-Bazillen neg. *Linker Ureterenharn:* Zahlreiche rote, einzelne weisse Blk. Tb.-Bazillen neg.

20. 3. Cystoskopie: Im wesentlichen derselbe Befund wie vorher. Methylenblau erzeugt auf der linken Seite nach 5 Min. eine Blaufärbung. Rechts behält der Harn seine dunkelrote Farbe bei.

22. 3. Röntgenuntersuchung der Harnorgane. Klinische Diagnose: Tumor ren. dx.

Leeraufnahme: Der rechte Nierenschatten ist klein; sonst o. B.

Urographie: Auf der rechten Seite ist die Kontrastausscheidung verspätet und die Kontrastdichte vermindert. Das Nierenbecken ist dilatiert und die Calices sind teilweise unscharf begrenzt. Der oberste Calyx füllt sich nicht vollständig. Die Füllung im zentralen Teil des Nierenbeckens ist ebenfalls unregelmässig.

Zur genaueren Untersuchung der anatomischen Verhältnisse rechtsseitige *retrograde Pyelographie:* Ebenso wie bei der Urographie zeigt sich zentral im Nierenbecken ein unregelmässiger Kontrastdefekt, der sich nach oben bis in den breiten, obersten Calyx erstreckt. Es ist anzunehmen, dass die ganze rechte Niere Sitz eines pathologischen Prozesses ist, der das Nierenparenchym zum grossen Teil zerstört hat. Der zentrale

Defekt ist wahrscheinlich durch ein Koagel bedingt. Im Hinblick auf die Anamnese der Patientin ist eine rechtsseitige Nierentuberkulose anzunehmen. Ein Nierenbeckentumor kann nicht mit Sicherheit ausgeschlossen werden.

Röntgenuntersuchung der Lungen: o. B.

29. 3. Nephrectomia dx. (Bergendal): Die Diagnose schwankte zwischen Nierenbeckentumor und Nierentuberkulose. Auffallend kleine Niere. An der Oberfläche nichts Abnormes zu beobachten. *Operationspräparat:* Im oberen Pol eine fast haselnussgrosse Kaverne, die fast vollständig 2 ganze Pyramiden einnimmt und mit dem obersten Calyx in Verbindung steht. Die Kaverne wird zum grossen Teil durch ein ziemlich fest an der Wand haftendes Koagel ausgefüllt. Im unteren Pol eine erbsengrosse Kaverne und um diese herum im Parenchym eine ziemlich reichliche Aussaat von Tuberkeln. Mikroskopischer Befund: Nierentuberkulose.

FALL 6. V. J. 32-jähriger Landarbeiter. Chir. 1701/34.

Seit fast 4 Monaten Cystitisbeschwerden.

Aufnahme am 22. 4. 34 wegen einer Schwellung der rechten Skrotalhälfte. Rechtsseitige Epididymitis. Urin: Alb. +, massenhaft Leukocyten. Tb.-Bazillen pos. Rest-N 36 mg %.

1. 5. Röntgenuntersuchung der Harnorgane. Klinische Diagnose: Tbc. ren.

Leeraufnahme: Nierenschatten o. B.

Urographie: Rechts o. B. Links etwas verspätete Kontrastausscheidung und verminderte Kontrastdichte. Der unterste Calyx ist dilatiert. In Verbindung mit ihm eine schwache Kontrastfüllung einer unregelmässigen Höhle. Reichlicher Darminhalt erschwert die Beurteilung.

Zur genaueren Untersuchung der Nierenbeckenanatomie wird eine *retrograde Pyelographie* vorgeschlagen. Diese missglückte, da der Patient starke Schmerzen angab, als der Kontrast in den Harnleiter hineingelangte.

Röntgenuntersuchung der Lungen: Verkalkte Drüsen im linken Hilus, sonst o. B.

2. 5. Cystoskopie: Blasenschleimhaut gerötet, mit mehreren tuberkelähnlichen Gebilden beiderseits auf dem Blasengrunde. Rechte Harnleitermündung etwas oedematös. Der Ureterenkatheterismus missglückt auf beiden Seiten. Cystochrom ergibt rechts eine Blaufärbung; links keine Färbung.

4. 5. Cystoskopie: Rechter Harnleiter in seiner ganzen Länge durchgängig, im linken ein Hindernis 10—15 cm oberhalb seiner Mündung. Cystochrom ergibt rechts nach $4\,^1/_2$ Minuten eine Blaufärbung. Links kommt es erst zu einer Blaufärbung, nachdem der Katheter an dem Hindernis im untersten Teil des Harnleiters entlang vorbeigeführt wurde. Links weniger starke Blaufärbung als rechts. *Blasenharn:* Zahlreiche Leukocyten. Tb.-Bazillen pos. *Rechter Ureterenharn:* Einzelne weisse Blk., Tb.-Bazillen neg. *Linker Ureterenharn:* Ziemlich zahlreiche Leukocyten. Tb.-Bazillen pos.

7. 5. Nephrectomia sin. (Bergendal): *Operationspräparat:* Die etwas vergrösserte Niere weist im Spitzenteil der untersten Pyramide einen doppelt bohnengrossen, typischen Tbc.-Herd mit Verkäsung auf. Mikroskopischer Befund: Nierentuberkulose.

FALL 7. K. P. 27-jähriger Student. Chir. 2102/34.

1923 wegen einer Tendovaginitis tbc. und seit 1925 wegen einer Spondylitis tbc. behandelt. 1931 wegen eines grossen, rechtsseitigen Ileopsoasabszesses operiert, wobei man trotz langen Suchens die rechte Niere nicht finden konnte. Tuberkelbazillen im Blasenharn.

Aufnahme am 24. 5. 34 wegen eines Abszesses in der alten Operationsnarbe. Urin: Mässige Pyurie. Tb.-Bazillen pos.

26. 5. Röntgenuntersuchung der Harnorgane. Klinische Diagnose: Status post Tbc. ren. dx.

Leeraufnahme: Der rechte Nierenschatten fehlt. Linker Nierenschatten normal gross. In seinem Zentrum eine unregelmässige Verkalkung, 1 1/2 cm lang und knapp 1 cm breit.

Urographie: Einer der mittleren Calices auf der linken Seite füllt sich unvollständig. An seiner Stelle ein bohnengrosser Kontrastfleck, der der oben beschriebenen Verkalkung entspricht. Mässige Dilatation der Calices, die im unteren Teil der Niere kugelförmig sind.

Da die rechte Niere offenbar fehlt und deshalb eine Therapie der linken ausgeschlossen ist, wird der Pat. entlassen.

Obduktion am 26. 7. 1937 (352/37): Die rechte Niere fehlt. In der linken ausgedehnte tuberkulöse Veränderungen.

FALL 8. K. I. A. 9-jähriger Knabe. Chir. 2479/34.

1933 Schmerzanfälle in der rechten Flanke. Ende Januar 1934 ein ähnlicher Anfall. Im April und Mai 1934 zeitweise sehr häufiger Harndrang und trüber Urin. Bei einer Untersuchung in der Kinderpoliklinik am 15. 5. 1934 wurde eine Pyurie mit mässiger Infektion fesgestellt. Besserung durch Harnwegsdesinfizientien.

Aufnahme am 20. 6. 34. Urin: Zahlreiche Leukocyten. Tb.-Bazillen pos.

22. 6. Röntgenuntersuchung der Harnorgane. Klinische Diagnose: Tbc. ren. (?), (Nephrolithiasis ??).

Leeraufnahme: Der linke Nierenschatten hat einen plumpen unteren Pol. In diesem einige unregelmässige, kalkdichte Schatten.

25. 6. Urographie: Rechts erhebliche Dilatation des Nierenbeckens und Harnleiters bis nach unten zur Blase, wo er tütenförmig schmaler wird. Die Calices, die plump sind, haben scharfe Konturen. Links verminderte Kontrastdichte in einem stark deformierten Nierenbecken. (Man nimmt an, dass es sich um eine doppelseitige Dilatation mit einer Stauung links handelt.)

Röntgenuntersuchung der Lungen: Linksseitiger, in Heilung begriffener, tuberkulöser Primärkomplex.

7. 7. Cystoskopie in Narkose: Beide Harnleitermündungen sind in grosse unregelmässige Krater umgewandelt, die von polypösen, teils ulcerierten, teils mit Fibrin belegten Exkrescenzen umgeben und überlagert werden. Der Ureterenkatheterismus gelingt nicht.

14. 7. Exitus nach rasch zunehmenden Uraemieerscheinungen.

Obduktion (285/34): Rechtes Nierenbecken dilatiert, sonst o. B. Linkes Nierenbecken etwas geschrumpft. 2/3 der linken Niere enthalten grosse käsige Einschmelzungen.

FALL 9. R. L. 33-jähriger Eleve. Chir. 3524/34.

Vor 9 Monaten 2 Tage lang ähnliche Beschwerden wie jetzt, wenn auch nicht so stark. Seit 1 Monat immer müde. Am Abend vor der Aufnahme plötzlich Seitenstechen rechts und Erbrechen. Die Schmerzen strahlten nicht aus, waren aber so stark, dass er sich im Bett herumwarf.

Aufnahme am 15. 9. 34. Mässige Druckempfindlichkeit über der rechten Nierenloge. Urin: Zahlreiche weisse Blutkörperchen, einzelne rote. Rest-N 41 mg%.

Sofort *Röntgenuntersuchung der Harnorgane* unter der *klinische Diagnose* Appendicitis??, Pyelitis?, Stein??

Leeraufnahme: Im rechten Nierenschatten, der buckelig ist, in der unteren Hälfte lateral eine rundliche Ansammlung unregelmässiger kalkdichter Schatten in einem Bezirk mit einem Durchmesser von 2 1/2 cm. Medial davon eine streifenförmige Verkalkung, die bogenförmig parallel der äusseren Kontur der oben beschriebenen Kalkansammlung verläuft. Linker Nierenschatten o. B.

Bei der *Urographie* rechts keine Kontrastausscheidung, links o. B.

Röntgenuntersuchung der Lungen: Rechtsseitiger verkalkter Primärkomplex.

18. 9. Cystoskopie: Blasenschleimhaut etwas gerötet. Rechte Harnleiterwulstregion stark oedematös. Rechte Harnleitermündung nicht zu finden. Linke Harnleitermündung normal. Cystochrom intravenös ergibt nach 5 Min. links eine Blaufärbung. Rechts

keine Blaufärbung. *Blasenharn:* 0—2 weisse Blk., 1—3 rote. Tb.-Bazillen neg. *Linker Ureterenharn:* 1—3 weisse, zahlreiche rote Blk. Tb.-Bazillen neg.

27. 9. Cystoskopie: Am Orte der rechten Harnleitermündung eine etwas polypöse, zottige Bildung, durch deren Mitte der Ureterenkatheter leicht hindurch und nach oben geht. Linke Harnleitermündung normal. *Blasenharn:* Zahlreiche weisse Blk., Tb.-Bazillen pos. *Rechter Ureterenharn:* Massenhaft Leukocyten. Tb.-Bazillen pos. *Linker Ureterenharn:* Einzelne weisse Blutkörperchen. Tb.-Bazillen neg.

2. 10. Nephrectomia dx. (Petrén): *Operationspräparat:* Vergrösserte Niere mit fluktuierenden Ausbuchtungen. Der grösste Teil der Niere ist in ein Kavernensystem umgewandelt, das dicken Eiter enthält. In einigen Kavernen findet man Griessansammlungen und kleine dünne Konkrementfragmente.

FALL 10. O. L. 40-jährige Frau. Chir. 3874/34.

1925 Gonorrhoe und Pyelitis gravidarum. 1925 Peritonitis. 1927 Laparatomie und Lösung von Adhärenzen. Später ab und zu Bauchschmerzen, die für Adhärenzbeschwerden gehalten wurden. 1932 2 Monate lang wegen eines Herzfehlers in der Medizinischen Klinik. Damals Eiweiss im Urin. Hat sich in den letzten 2 Monaten elend gefühlt. Ziehende Schmerzen in der rechten Bauchhälfte und häufiger Harndrang. 2 Tage vor der Aufnahme plötzlich starke Schmerzen in der linken Bauchhälfte, die nach unten in die Harnröhre hineinstrahlten.

Aufnahme am 10. 10. 34 mit linksseitigen Bauchschmerzen. Sofort Überweisung zur *Röntgenuntersuchung der Harnorgane. Klinische Diagnose:* Pyelitis sin.? Nephrolithiasis sin.?

Leeraufnahme: Rechter Nierenschatten höckerig, kurz oberhalb der Mitte ein querer, 1 ½ cm langer und 1 cm breiter, kalkdichter Schatten. Linker Nierenschatten o. B.

Urographie: Rechts keine Ausscheidung. Links o. B.

Pat. gibt eine mässige Druckempfindlichkeit über der linken Nierenloge an. Mässige Temperaturerhöhung. Urin: Alb. pos. Massenhaft weisse Blk., wenig bis massenhaft rote, einzelne Coli. Rest-N 30 mg%.

11. 10. Cystoskopie: Am Blasengrunde vereinzelt feinmaschige Gefässinjektionen. Harnleitermündungen normal. *Blasenharn:* 30—40 weisse Blk., massenhaft rote, einzelne Coli. *Rechter Ureterenharn:* Massenhaft weisse und rote Blk. *Linker Ureterenharn:* 8—10 weisse, massenhaft rote Blk. In allen Proben Tb.-Bazillen neg.

Zur genaueren Untersuchung der anatomischen Verhältnisse auf der rechten Seite am 13. 10. rechtsseitige *retrograde Pyelographie*, die ein dilatiertes Nierenbecken und sackförmig dilatierte Calices zeigte.

20. 10. Cystoskopie: Reichliche Gefässinjektion der Blasenschleimhaut, hauptsächlich am Blasengrunde. Rechte Harnleitermündung wulstiger als die linke. Der Ureterenkatheterismus gelingt rechts nicht. Meerschweinchenversuch des Blasenharnes pos., des linken Ureterenharnes neg.

31. 10. Cystoskopie: Im wesentlichen derselbe Befund wie bei der vorhergehenden Untersuchung.

20. 10. Akuter, linksseitiger Nierenkolikanfall.

Röntgenuntersuchung der Harnorgane im akuten Stadium: Bei der Urographie rechts verminderte Kontrastdichte plump deformierter Calices. Links keine Kontrastausscheidung. Zunahme der Dichte des Nierenschattens.

5 mal Tb.-Bazillen im Blasenharn, zum ersten Mal am 18. 10. Die Röntgenbilder lassen, zusammen mit dem Urinbefund fast sicher eine Nierentuberkulose annehmen. Auffallend ist jedoch, dass die Patientin immer links Beschwerden hat.

3. 11. Nephrectomia dx. (Petrén). Die Niere ist stark tuberkulös verändert, an ihrer Oberfläche Abszessvorbuchtungen. *Operationspräparat:* Grobhöckerige Niere, die von tuberkulösen Kavernen durchsetzt ist. Grosse, käsige, z. T. kalkige tuberkulöse Veränderungen; ausserdem ein grosser Teil der Niere eingeschmolzen.

FALL 11. T. P. 33-jähriger Landwirt. Chir. 4278/34.

Auf der Chir. Klinik 1926 unter der Diagnose Nephrolithiasis sin. Aufnahme während eines sehr starken linksseitigen Nierenkolikanfalles. Früher keine Beschwerden von Seiten der Harnwege. Im Urin mässig viele weisse und rote Blk., keine Bakterien. Seitdem leicht ermüdbar. Hat sich nicht ganz gesund gefühlt. 1930 wegen Gonorrhoe behandelt. Danach immer trüber Urin. 1934 Operation wegen einer Epididymitis tbc. Dabei Röntgenuntersuchung der Lungen und Entdeckung einer kavernösen Phthise. Pat. kam in ein Sanatorium. Dort fand man nach 10 Wochen eine aseptische Pyurie und einige Tage danach Tuberkelbazillen im Harn. Niemals Beschwerden beim Wasserlassen.

Aufnahme am 13. 11. 1934. Seit 8 Tagen geringe Schmerzen in der linken Leiste.

15. 11. Röntgenuntersuchung der Harnorgane. Klinische Diagnose: Tbc. ren.?

Leeraufnahme: Rechter Nierenschatten normal. Kurz oberhalb der Mitte des linken Nierenschattens weit lateral ein kalkdichter Schatten von 3 mm Länge und 1 mm Breite.

Urographie: Rechts o. B. Links verminderte Kontrastdichte. Im unteren Nierenpol Kontrastfüllung einiger kleiner, unregelmässiger Hohlräume. Im oberen lateralen Teil füllen sich ausserhalb der Calices kleine, unregelmässige Hohlräume, in denen die Kontrastdichte noch geringer ist.

17. 11. Cystoskopie: Die Blasenschleimhaut des Trigonums beiderseits ziemlich stark gerötet. Rechte Harnleitermündung normal. Linke Harnleitermündung heftig gerötet, oedematös und fast ulceriert. *Blasenharn:* 50—60 weisse Blk. Tb.-Bazillen neg. *Rechter Ureterenharn:* 0—2 Leukocyten. Tb.-Bazillen neg. *Linker Ureterenharn:* Massenhaft Leukocyten. Tb.-Bazillen neg.

27. 11. Cystoskopie: Tuberkelbazillen im linken Ureterenharn.

4. 12. Nephrectomia sin. (Bergendal): *Operationspräparat:* Niere mässig vergrössert. In der Mitte vorn ein walnussgrosser Abszess. Lateral unten 2 haselnussgrosse Abszesse. In fast allen Pyramidenspitzen bohnengrosse Einschmelzungen. Mikroskopischer Befund: Nierentuberkulose.

FALL 12. H. P. 33-jähriges Fräulein. Chir. 420/35.

Vor 1 Jahr einen Tag lang Harndrang. Seit 5 Monaten zunehmende Cystitisbeschwerden.

Aufnahme am 16. 1. 35. Urin: Alb. pos. Massenhaft Leukocyten, Rest-N. 36 mg%.

17. 1. Röntgenuntersuchung der Harnorgane. Klinische Diagnose: Unspezifische Cystitis.

Leeraufnahme: Rechter Nierenschatten o. B. Die laterale Kontur des linken Nierenschattens weist etwas unterhalb der Mitte eine kleine Ausbuchtung auf. In gleicher Höhe ein ziemlich dichter Kalkschatten von 1 cm Länge, darunter ein etwas kleinerer und weniger dichter.

Urographie: Rechts o. B. Links normale Kontrastausscheidung und normale Kontrastdichte im unteren Teil des Nierenbeckens, in dem die Calices normal konfiguriert sind. In den übrigen Teilen des Nierenbeckens verminderte Kontrastdichte. Die Kelchhälse sind schmal, und im Nierenparenchym füllen sich haselnussgrosse, etwas unregelmässige Zerfallshöhlen.

17. 1. Cystoskopie: Mässig gerötete Blasenschleimhaut. Rechte Harnleitermündung normal. Linke Harnleitermündung steif. *Blasenharn:* Massenhaft Leukocyten. *Rechter Ureterenharn:* Einzelne Leukocyten. Tb.-Bazillen neg. *Linker Ureterenharn:* Massenhaft Leukocyten, massenhaft Tb.-Bazillen.

Röntgenuntersuchung der Lungen: Hilusdrüsenverkalkungen.

22. 1. Cystoskopie: Veränderungen um die linke Harnleitermündung. *Blasenharn:* Massenhaft Leukocyten. Tb.-Bazillen pos. *Rechter Ureterenharn:* Weisse und rote Blk. im gleichen Verhältnis wie im Blut. Tb.-Bazillen neg. *Linker Ureterenharn:* Massenhaft Leukocyten. Massenhaft Tb.-Bazillen.

26. 1. Nephrectomia sin. (Petrén): Etwas grosse Niere mit nicht ganz ebener Oberfläche. *Operationspräparat:* In der oberen Hälfte der Niere grosse Ausbuchtungen. Im Mittelteil ein walnussgrosses cystisches Gebilde. Mikroskopischer Befund: Nierentuberkulose.

FALL 13. H. H. 23-jähriger Landwirt. Chir. 832, 2340/35.

Seit 4 Jahren mässige Cystitisbeschwerden. Ein Monat vor der Aufnahme, im Zusammenhang mit einer Erkältung Schmerzen rechts im Rücken und Hämaturie. In der letzten Zeit täglich Blut im Harn.

Aufnahme am 18. 2. 35. Urin: Zahlreiche rote, 15—20 weisse Blk., keine Bakterien. Rest-N. 39 mg%.

21. 2. Röntgenuntersuchung der Harnorgane. Klinische Diagnose: Tbc. ren.?

Leeraufnahme: Im oberen Teil des rechten Nierenschattens eine dreieckige Ansammlung unregelmässiger Kalkschollen. Linker Nierenschatten o. B.

Urographie: Rechts verminderte Kontrastdichte. Das Lumen der oberen Kelchhälse ist verengert. An Stelle der Calices kleinere, unregelmässige Kontrastansammlungen. Nierenbecken im übrigen dilatiert. Links o. B.

Röntgenuntersuchung der Lungen: o. B.

Trotz wiederholter Versuche gelingt der Ureterenkatheterismus wegen starker Blasenveränderungen niemals. Blasenruptur, wahrscheinlich durch die Cystoskopie. Deshalb Laparotomie. Da der Ureterenkatheterismus nicht möglich, noch zweimal zur Kontrolle eine *Urographie* am 25. 4. und am 1. 7. mit demselben Resultat wie bei der ersten Untersuchung. Meerschweinchenversuch mit dem Blasenharn pos.

3. 7. Nephrectomia dx. (Liedberg): *Operationspräparat:* Grosse, höckerige Niere mit mehreren bis zu walnussgrossen käsigen, einigen haselnussgrossen frischeren Kavernen und einigen walnussgrossen Cysten mit glatten Wänden und klarem Inhalt. Mikroskopischer Befund: Nierentuberkulose.

FALL 14. A. S. 45-jähriger Rohrleger. Chir. 1421/35.

In den letzten Jahren manchmal mässige Cystitisbeschwerden.

Aufnahme am 1. 4. 35 mit einer akuten Retention. Im Harn zahlreiche weisse und rote Blk. und Streptokokken. Alb. abwechselnd — und +. Immer zahlreiche weisse Blk. und einzelne Stäbchen im Harn. Rest-N 40 mg%.

1. 4. Röntgenuntersuchung der Harnorgane. Klinische Diagnose: Haematurie.

Leeraufnahme: Nierenschatten o. B.

Urographie: Rechts Kontrastausscheidung im oberen Teil des Nierenbeckens, der normale Calices zeigt. Erst allmählich kommt es zu einer Kontrastausscheidung im unteren Teile des Nierenbeckens. Dort verminderte Kontrastdichte. Das Lumen dieses Nierenbeckenabschnittes ist verengert und die Kelchhälse sind stark gewunden. (Diese auf Tuberkulose verdächtigen Veränderungen wurden bei der Röntgenuntersuchung nicht beachtet.)

Man nahm eine frühzeitig auftretende Prostatahypertrophie an. Wegen einer Lungentuberkulose Behandlung in der Lungenklinik. Dort Exitus im Januar 1937.

Obduktion: (14/37): Rechtsseitige Nieren-tbc. (Protokoll nicht mehr auffindbar.)

FALL 15. H. N. 39-jähriger Tischler. Chir. 1506, 2063/35 und 1027, 1973/39.

1929 Behandlung unter der Diagnose Tbc. ren. sin. (Nephrectomia sin.) + Spondylitis Tbc. L_i? Nach der Operation beschwerdefrei. Seit 3 Monaten mässige Cystitisbeschwerden, die im letzten Monat zugenommen haben.

Aufnahme am 9. 4. 35. Aseptische Pyurie.

11. 4. Röntgenuntersuchung der Harnorgane.

Leeraufnahme: Rechts zentral im unteren Nierenpol ein weizenkorngrosser kalkdichter Schatten. Die linke Niere fehlt.

Urographie: Rechts normale Kontrastausscheidung und gute Kontrastdichte im oberen Teil des Nierenbeckens, in dem die Calices normal geformt sind. Allmählich kommt es auch zu einer Kontrastfüllung mehrerer bohnengrosser, unregelmässiger Höhlenbildungen im unteren Teil der Niere.

Röntgenuntersuchung der Lungen: Doppelseitiger älterer spezifischer Spitzenprozess.

18. 4. Es handelt sich zweifellos um eine Tbc. der noch vorhandenen Niere.

Aufnahme 1939 mit einer Uraemie, Exitus am 19. 5. 1939.

Obduktion (255/39): Rechte Niere in ein grosses Kavernensystem umgewandelt.

FALL 16. O. B. 32-jähriger Sägemeister. Chir. 2134/35.

1932 Pleuritis. Im Sommer 1934 kurze Zeit Schmerzen in der linken Seite. Harndrang und terminales Brennen. Seit Februar 1935 beiderseits Ziehen in der Lende. Seit 1 Monat Cystitisbeschwerden.

Aufnahme am 28. 5. 35. Mässige Schwellung und Empfindlichkeit des Scrotums. Urin: Alb. +. Massenhaft Leukocyten, keine Bakterien, Tb.-Bazillen neg. Rest-N 41 mg%.

31. 5. Röntgenuntersuchung der Harnorgane. Klinische Diagnose: Tbc. ren. ?? + Epididymitis Tbc.?

Leeraufnahme: Nierenschatten o. B.

Urographie: Rechts o. B. Links in einigen Calices der unteren Nierenhälfte nach normaler Zeit einsetzende Kontrastausscheidung. Das übrige Nierenbecken füllt sich jedoch langsamer. In den zuerst gefüllten Calices normale, im übrigen Nierenbecken verminderte Kontrastdichte. Das Lumen des Nierenbeckens ist oben verringert, und man sieht einige bohnengrosse, kontrastgefüllte unregelmässige Hohlräume. Eine ähnliche Veränderung an den untersten Calices.

Röntgenuntersuchung der Lungen: o. B.

3. 6. Cystoskopie: Harnleitermündungen im wesentlichen o. B. *Blasenharn:* Mässig viele weisse Blk., zahlreiche rote. *Rechter Ureterenharn:* Einzelne weisse Blk., massenhaft rote. *Linker Ureterenharn:* Massenhaft rote und weisse Blk. Säurefeste Stäbchen, ähnlich wie Tuberkelbazillen.

11. 6. Cystoskopie: Blasenharn: Zahlreiche weisse und rote Blk. *Rechter Ureterenharn:* Einzelne weisse Blk., zahlreiche rote. *Linker Ureterenharn:* Zahlreiche weisse Blk., massenhaft rote. Tb.-Bazillen pos.

19. 6. Nephrectomia sin. (Liedberg): *Operationspräparat:* Am oberen Nierenpol eine frische haselnussgrosse Kaverne. Vorn in der Mittelregion zwei zusammenhängende Kavernen. Mikroskopischer Befund: Ulceröse, sehr ausgedehnte kavernöse Nierentuberkulose.

FALL 17. E. A. 42-jähriges Fräulein. Chir. 2907/35.

Aufnahme am 3. 6. 35 in die Gynaekologische Abteilung, da Pat. im Unterbauch eine Geschwulst bemerkt hatte. Damals seit mehr als 6 Monaten mässige Cystitisbeschwerden. Urin: Zahlreiche Leukocyten, wenig Bakterien, Tb.-Bazillen neg. Rest-N 36 mg%. Amputatio uteri supravaginalis wegen eines Myoms.

17. 7. Röntgenuntersuchung der Harnorgane. (Klinische Diagnose nicht angegeben.)

Leeraufnahme: Rechter Nierenschatten o. B. Die laterale Kontur des linken Nierenschattens weist kurz unterhalb der Mitte eine kissenförmige Ausbuchtung auf. Im unteren Pol zentral einige kalkdichte Schollen. Linke Niere hoch und fixiert, rechte mobil.

Urographie: Rechts o. B. Links stark verminderte Kontrastdichte. Deformierte Calices.

Röntgenuntersuchung der Lungen: o. B.

31. 7. Überweisung in die Chirurgische Klinik.

2. 8. Cystoskopie: Starke Rötung des ganzen Blasengrundes. Zwischen den Harnleitermündungen einige tuberkulös aussehende Ulcerationen. Aus dem rechten Harnleiter kommt kein Urin. *Blasenharn* und *linker Ureterenharn:* Massenhaft Leukocyten.

5. 8. Cystoskopie: Rechter Ureterenharn: 1—3 weisse Blk., 3—5 rote.

12. 8. Cystoskopie: Bullöses Oedem des oberen Teiles der Blase. Rechte Harnleitermündung normal. Die linke sieht aus wie ein nekrotischer Krater. Linker Harnleiter nicht katheterisierbar. *Rechter Ureterenharn:* Im wesentlichen derselbe Befund wie vorher.

10. 9. Nephrectomia sin. (Petrén): Niere deutlich verändert mit Vorbuchtungen an der Oberfläche; abnorm adhaerent. *Operationspräparat:* Multiple käsige nussgrosse Kavernen im Mark, hauptsächlich im oberen und unteren Teil der Niere. Ziemlich viel eitriger Inhalt im Nierenbecken. Mikroskopischer Befund: Nierentuberkulose.

FALL 18. P. U. Ö. 20-jähriger Landarbeiter. Chir. 2254/35.

Seit einigen Wochen Cystitisbeschwerden.

Aufnahme am 11. 6. 35. Urin: Massenhaft Leukocyten, einzelne kurze Stäbchen. Rest-N 40 mg%.

12. 6. Cystoskopie: Dünne Fibrinbeläge auf der Blasenschleimhaut und angedeutetes bullöses Oedem. Rechte Harnleitermündung weit und klaffend. Linke Harnleitermündung normal. *Blasenharn:* Zahlreiche weisse Blk., massenhaft rote. *Rechter Ureterenharn:* Zahlreiche weisse und rote Blk. Links Ureterenkatheterismus missglückt.

13. 6. Röntgenuntersuchung der Harnorgane. Klinische Diagnose: Cystitis, Tbc. ren.?

Leeraufnahme: Nierenschatten o. B.

Urographie: Rechts verminderte Kontrastdichte. Deformierte Calices im oberen und mittleren Teil der Niere. Links o. B.

Röntgenuntersuchung der Lungen: Rechtsseitiger verkalkter Primärkomplex.

21. 6. Cystoskopie: Die cystitischen Veränderungen rechts erheblich stärker als links. Rechte Harnleitermündung gerötet. Linke Harnleitermündung normal. Aus dem rechten Harnleiter kommt kein Urin. *Blasenharn:* Zahlreiche Leukocyten. Tb.-Bazillen neg. *Linker Ureterenharn:* 8—15 weisse Blk. Tb.-Bazillen neg.

18. 6. Tb.-Bazillen pos. im Blasenharn.

3. 7. Nephrectomia dx (Liedberg): *Operationspräparat:* An der Stelle der Röntgenveränderungen multiple kleine Tuberkel und innen im Nierenbecken eine halb erbsengrosse Kaverne. Auffallende Inkongruenz zwischen den deutlichen Röntgenveränderungen und dem relativ geringen Prozess im Nierenpräparat. Mikroskopischer Befund: Nierentuberkulose.

FALL 19. E. W. 37-jähriger Inspektor. Chir. 3264, 4212/35.

Ende Januar 1935 in einem anderen Krankenhaus wegen rechtsseitiger Nierenkolik. Griessabgang zu Hause. Im Juli 1935 rechtsseitige Epididymektomie.

Aufnahme am 29. 8. 35 mit einer seit 3—4 Tagen vorhandenen linksseitigen Epididymitis. Urin: 6—8 Leukocyten. 0 Bakterien. Rest-N 42 mg%.

2. 9. Cystoskopie: Harnleitermündungen normal. *Blasenharn:* 1—3 Leukocyten. *Rechter Ureterenharn:* 5—15 Leukocyten. Keine Bakterien. *Linker Ureterenharn:* 2—3 weisse Blk. Tb.-Bazillen neg. bei allen Proben.

4. 9. Röntgenuntersuchung der Harnorgane: Klinische Diagnose: Tbc. ren. dx.?, sin.?

Leeraufnahme: Im oberen rechten Nierenpol medial ein bohnengrosser kalkdichter Schatten. Links o. B.

Urographie: Rechts mässige Deformierung des obersten Calyx, neben dem der oben beschriebene Kalkschatten liegt. (Diese Deformierung ist im Originalbericht nicht beschrieben worden.) Sonst o. B.

Röntgenuntersuchung der Lungen: Kalkschatten im linken Lungenfeld.

6. 9. Cystoskopie: Ureterenharn für den Meerschweinchenversuch. *Linker Ureterenharn:* Tb.-Bazillen neg., *rechter Ureterenharn:* Tb.-Bazillen pos.

31. 8. Tb.-Bazillen pos. im Blasenharn.

7. 11. Cystoskopie: Pyurie aus der rechten Niere.

9. 11. Nephrectomia dx. (Petrén): Auf der Oberfläche der Niere nichts Abnormes zu sehen. Am oberen Pol jedoch eine härtere Partie, der Röntgenaufnahme entsprechend, zu fühlen. *Operationspräparat:* Im oberen Nierenpol eine halb haselnussgrosse mit Konkrementgriess gefüllte Höhle. Mikroskopischer Befund: Nierentuberkulose.

FALL 20. A. A. 27-jährige Bürovorsteherin. Chir. 301/36.

Mit 7—8 Jahren Haematurie. Jetzt mehr als 1 Monat lang Cystitisbeschwerden.

Aufnahme am 9. 1. 36. Urin: Zahlreiche Leukocyten. Tb.-Bazillen pos. Rest-N 40 mg%.

10. 1. Cystoskopie: Rötung der ganzen Blasenschleimhaut, besonders um die linke Harnleitermündung. Hier ist die Schleimhaut mit Fibrin belegt, uneben und leicht blutend. Beide Harnleitermündungen, besonders aber die linke, sind weiter und steifer als normal. *Blasenharn:* Massenhaft weisse Blk. Tb.-Bazillen neg. *Rechter Ureterenharn:* Einzelne Leukocyten. Tb.-Bazillen neg. *Linker Ureterenharn:* Zahlreiche Leukocyten. Tb.-Bazillen pos.

13. 1. Röntgenuntersuchung der Harnorgane. Klinische Diagnose: Tbc. ren. sin.

Leeraufnahme: Nierenschatten o. B.

Urographie: Normale Kontrastausscheidung. Rechtes Nierenbecken o. B., links, untere Calices deformiert, Kontrastfüllung 2 bohnengrosser, unregelmässiger Hohlräume.

Röntgenuntersuchung der Lungen: o. B.

17. 1. Nephrectomia sin. (Liedberg). *Operationspräparat:* In der unteren Nierenhälfte eine haselnussgrosse und eine erbsengrosse käsige Kaverne. Mikroskopischer Befund: Nierentuberkulose.

FALL 21. E. J. 43-jährige Frau. Chir. 613/36.

Vor 20 Jahren $^1/_2$ Jahr lang Cystitisbeschwerden. 1917 Operation wegen einer Fistula rectoperinealis tbc. Ab und zu Fistelbildungen in der Operationsnarbe. Seit 1 $^1/_2$ Jahren in Zwischenräumen von 1 Woche anfallsartige Schmerzen im linken Unterbauch, die in den Rücken und nach unten vorn ausstrahlen. In der letzten Woche 2 mal Blut im Urin bemerkt. In der lezten Zeit dauernd Kreuzschmerzen rechts. 1935 Behandlung in einem anderen Krankenhaus. Urographie und retrograde Pyelographie dort: »Die Untersuchung ergibt keine Anhaltspunkte für eine Tbc. der Nieren.«

Aufnahme am 3. 2. 36. Druckempfindlichkeit über der linken Nierenloge. Urin: Alb. pos. Zahlreiche Leukocyten. Rest-N 40 mg%.

5. 2. Röntgenuntersuchung der Harnorgane. Klinische Diagnose: Tbc.?

Leeraufnahme: Nierenschatten o. B.

Urographie: Rechts o. B. Links 1 Min. nach der Kontrastinjektion Füllung der oberen und unteren Calices. In den mittelsten keine Kontrastausscheidung festzustellen. Allmählich kommt es zu einer Füllung des ganzen Nierenbeckens. Die Kontrastdichte ist jedoch nur in den obersten Calices gut, in den übrigen vermindert. Im Mittelteil der Niere füllt sich eine unregelmässige Zerfallshöhle. Einschnürung des Nierenbeckens am Übergang zum Harnleiter.

Röntgenuntersuchung der Lungen: Kleiner rechtsseitiger Spitzenprozess.

6. 2. Cystoskopie: Rechte Harnleitermündung normal, linke gerötet. *Blasenharn:* Zahlreiche Leukocyten. Tb.-Bazillen pos. *Rechter Ureterenharn:* Einzelne Leukocyten. Tb.-Bazillen neg. *Linker Ureterenharn:* Massenhaft Leukocyten. Tb.-Bazillen pos.

8. 2. Nephrectomia sin. (Liedberg): *Operationspräparat:* Im unteren Pol der Niere eine fast walnussgrosse Kaverne mit dünnflüssigem, käsigem Inhalt, darüber ein haselnussgrosses Infiltrat.

FALL 22. I. J. 23-jähriges Hausmädchen. Chir. 706, 1911, 2551/36. Siehe S. 69.

FALL 23. L. A. 49-jähriger Schwerarbeiter. Chir. 727/36.

1925 Operation wegen bilateraler Epididymitis tbc. Seit 1927 Omarthritis tbc. 1930 Tendovaginitis tbc. Seit 5 Wochen Cystitisbeschwerden.

Aufnahme am 11. 2. 36: Aseptische Pyurie. Tb.-Bazillen pos. Rest-N 45 mg%.

13. 2. Röntgenuntersuchung der Harnorgane. Klinische Diagnose: Tbc. ren.

Leeraufnahme: Beide Nierenschatten, besonders aber der linke sehr plump. Im unteren Teil des rechten Nierenschattens kleinere kalkdichte Schollen. Im linken Nierenschatten ausgedehnte Verkalkungen, die auch längs des Harnleiterverlaufes beobachtet werden können.

Urographie: Rechts etwas verminderte Kontrastdichte, Füllung plumper Calices. Lumenverengerung des übrigen Nierenbeckens. Links keine Kontrastausscheidung. Nebenbefund: Destruktion im rechten Ileosacralgelenk — Tbc.

Röntgenuntersuchung der Lungen: o. B.

16. 3. Cystoskopie: Blasenschleimhaut gerötet. Rechte Harnleitermündung sieht nicht sehr verändert aus. Am Orte der linken Harnleitermündung starke Veränderungen. *Rechter Ureterenharn:* 10—30 Leukozyten, Tb.-Bazillen pos.

FALL 24. 25-jähriger Glasschleifer. Chir. 1093/36.

Mit 8 Jahren Osteitis tbc. des rechten Fusses. 1935 linksseitige Epididymectomie wegen Tbc. Seit 1 Jahr Cystitisbeschwerden. Ende Januar 1936 Nierenkolik rechts. Im Februar 1936 Einlieferung in eine andere Klinik, in der die Diagnose linksseitige Nierentuberkulose gestellt und eine Nephrektomie vorgeschlagen wurde. Auf eigenen Wunsch hierher.

Aufnahme am 12. 3. 36: Aseptische Pyurie. Rest-N 32 mg%.

13. 3. Cystoskopie: Rechte Harnleitermündung normal. Linke Harnleitermündung von einer Blutung umgeben. *Blasenharn:* Massenhaft Leukocyten. Keine Tb.-Bazillen. *Rechter Ureterenharn:* Einzelne Leukocyten, Tb.-Bazillen neg. *Linker Ureterenharn:* Zahlreiche Leukocyten, Tb.-Bazillen pos.

16. 3. Röntgenuntersuchung der Harnorgane. Klinische Diagnose: Tbc. ren.?

Leeraufnahme: Rechter Nierenschatten normal, 12 × 6 cm. Linker Nierenschatten vergrössert, 17 × 7 cm. In seinem Zentrum einige kalkdichte Schollen.

Urographie: Rechts o. B. Links verminderte Kontrastdichte. An Stelle der Pyramiden etwas unregelmässige, bohnengrosse Kontrastansammlungen.

Röntgenuntersuchung der Lungen: Kalkschatten im rechten Spitzenfeld.

17. 3. Nephrectomia sin. (Liedberg): *Operationspräparat:* Im oberen Teil der Niere ein Konglomerat von bis erbsengrossen Kavernen, im unteren Teil der Niere eine erbsengrosse Kaverne. Mikroskopischer Befund: Nierentuberkulose.

FALL 25. N. M. A. 35-jähriger Seemann. Chir. 2123/36.

Behandlung wegen Tbc. pulm. et laryng. Vor der letzten Aufnahme in die Lungenklinik am 19. 5. 1936 hatte er 14 Tage lang Cystitisbeschwerden gehabt. Urin: Pyurie mit reichlicher Infektion. Rest-N 35 mg%.

25. 5. Röntgenuntersuchung der Harnorgane. Klinische Diagnose: Pyelitis?

Leeraufnahme: Rechter Nierenschatten von normaler Grösse und Form. In der Hilusregion ein haselnussgrosser und darunter ein kleinerer kalkdichter Schatten, Konkrement. Der linke Nierenschatten ist etwas zu breit. Oben, in einem Bezirk von 4 × 2 cm, liegen dicht nebeneinander kleine, unregelmässige Kalkschatten.

Urographie: Rechts normale Nierenbeckenanatomie. Links normale Kontrastdichte im Nierenbecken. In seinem oberen Teil, den Verkalkungen entsprechend, keine Kontrastfüllung. An Stelle der zweituntersten Calyxgruppe eine bohnengrosse kontrastgefüllte Höhle. Am Übergang des Nierenbeckens in den Harnleiter eine Einziehung. — In der rechten Niere findet sich ein Konkrement. Die linke Niere weist Veränderungen auf, die am ehesten eine Tbc. annehmen lassen.

9. 6. 36 Überweisung in die Chirurgische Klinik.

11. 6. Cystoskopie: Rechte Harnleitermündung normal. Linke Harnleitermündung schlecht durchgängig. *Blasenharn:* Zahlreiche Leukocyten, reichlich Kokken. *Rechter*

Ureterenharn: Haufen weisser Blk., reichlich Kokken. Tb.-Bazillen neg. *Linker Ureterenharn:* Zahlreiche Leukocyten, Tb.-Bazillen pos.

Eine chirurgische Therapie erschien nicht ratsam.

1941 Exitus. *Obduktion 13. 10. 41* (415/41): Doppelseitige, kavernöse Lungentuberkulose, linksseitige kavernöse Nierentuberkulose mit Ausbreitung auf den Ureter, miliare Aussaat in die Harnblase und beginnende rechtsseitige Nierentuberkulose. Nierensteine rechts und eingekeiltes Konkrement im rechten Harnleiter.

FALL 26. T. L. 49-jähriger Lagerarbeiter. Chir. 2485, 2872/36.

1910 Gonorrhoe. 1929 Schmerzanfälle in der rechten Flanke mit makroskopischer Haematurie. 1933—35 ähnliche Anfälle. Seit 2 Monaten Cystitisbeschwerden. Mattigkeit.

Aufnahme in die Medizinische Klinik am 27. 6. 1936. Mässige Pyurie mit Infektion. Rest-N 30 mg%.

6. 7. Röntgenuntersuchung der Harnorgane. Klinische Diagnose: Tbc. ren.??

Leeraufnahme: Rechter Nierenschatten plump, linker normal.

Urographie: Rechts verminderte Kontrastdichte im Nierenbecken. Die oberen, gut gefüllten Calices sind bogenförmig nach medial disloziert. Allmählich kommt es zur Füllung bohnengrosser, unregelmässiger Hohlräume im unteren Nierenteil. Links o. B.

17. 7. erneute Urographie zur genaueren Untersuchung der Nierenbeckenanatomie: Derselbe Befund wie vorher.

Überweisung in die Chirurgische Klinik am 8. 7. 36.

16. 7. Cystoskopie: Blasenschleimhaut normal. Ureterenkatheterismus gelingt nicht.

20. 7. Cystoskopie: Vergeblicher Versuch, in den rechten Ureter hineinzukommen.

22. 7. Tb.-Bazillen pos. in Blasenharn. Entlassung.

Wiederaufnahme am 11. 8.

17. 8. *Cystoskopie:* Am Blasenboden um die rechte Harnleitermündung herum bullöses Oedem. Linke Harnleitermündung normal. *Rechter Ureterenharn:* Zahlreiche Leukocyten. Tb.-Bazillen pos., *Linker Ureterenharn:* Zahlreiche Erythrocyten, keine Leukocyten.

21. 8. *Nephrectomia dx.* (Liedberg): *Operationspräparat:* Vergrösserte Niere, unten höckerig, in der Mitte und unten 5 grosse Kavernen mit käsigem Inhalt, die grösste walnussgross. Mikroskopischer Befund: Nierentuberkulose.

FALL 27. A. P. 39-jährige Frau. Chir. 638/37.

1931—32 in der Chirurgischen Klinik unter der Diagnose Tbc. ren. amb. behandelt. Damals Tuberkelbazillen im Ureterenharn beider Seiten.

Aufnahme in die Gynaekologische Klinik *am 16. 11. 1936* wegen eines Abortes. Früher starke Cystitisbeschwerden, die jetzt nur gering sind. Rest-N 27 mg%.

20. 11. Röntgenuntersuchung der Harnorgane. Klinische Diagnose: Tbc. ren. bilat.?

Leeraufnahme: Etwas vergrösserte Nierenschatten. Im oberen Teil beider Nieren kleine Verkalkungen.

Urographie: Auf beiden Seiten nach normaler Zeit einsetzende Kontrastausscheidung. Etwas verminderte Kontrastdichte in beiden Nierenbecken. Rechts mangelhafte Füllung der oberen Calices und neben den oben beschriebenen kalkdichten Schatten eine rundliche, gleichmässige Begrenzung des Nierenbeckens. Links ist das Nierenbecken gespalten. Keine Füllung der dem oberen Teil des Nierenbeckens zugehörigen Calices. Das Bild stimmt mit dem einer partiellen Selbstamputation auf beiden Seiten überein.

25. 11. Cystoskopie: Meerschweinchenversuch mit dem Ureterenharn beider Seiten. — Resultat positiv. Zur Kontrolle Überweisung in die Chirurgische Klinik am 4. 2. 37.

5. 2. Cystoskopie: Leichte Cystitis. *Blasenharn:* 3—6 Leukocyten, Tb.-Bazillen neg. *Rechter Ureterenharn:* 30—40 weisse, massenhaft rote Blk. Tb.-Bazillen neg. *Linker Ureterenharn:* 10—15 weisse, massenhaft rote Blk. Tb.-Bazillen neg.

FALL 28. G. S. 54-jähriger Landwirt. Chir. 4138, 4224/36, 62/37.

1930 behandelt wegen Orchitis. Seit 2 Jahren Cystitisbeschwerden.

Aufnahme in die Medizinische Klinik *am 16. 11. 36.* Urin: Massenhaft Leukocyten, keine Bakterien. Rest-N 35 mg%.

18. 11. Röntgenuntersuchung der Harnorgane. Klinische Diagnose: Cystitis.

Leeraufnahme: Beide Nierenschatten gross und plump, der linke mit einem Höcker lateral unten und mit kleinen Verkalkungen im unteren Pol.

Urographie: Rechts o. B. Links verspätete Kontrastausscheidung und sehr verminderte Kontrastdichte in einem stark deformierten Nierenbecken.

Verdacht auf Tbc. Um die anatomischen Verhältnisse genauer zu untersuchen erneute *Urographie am 25. 11.:* Derselbe Befund wie vorher.

Röntgenuntersuchung der Lungen: Beiderseitige Drüsenverkalkungen im Hilus.

Überweisung in die Chirurgische Klinik am 27. 11. 36.

27. 11. Cystoskopie: Eine Blutung erschwert die Untersuchung. Links in der Blase eine pathologische Rötung. Die linke Harnleitermündung klafft, der Ureterenkatheterismus gelingt nicht.

27. 11. Tb.-Bazillen im Blasenharn.

3. 12. Cystoskopie: Wegen Trübungen nicht ausführbar.

11. 12. Nephrectomia sin. (Liedberg): *Operationspräparat:* Grosse höckerige Niere mit vielen bis haselnussgrossen Kavernen. Mikroskopischer Befund: Nierentuberkulose.

FALL 29. T. P. 32-jährige Frau. Chir. 748/36, 401/37 und 1400/37.

Seit 2 Jahren ab und zu Schmerzanfälle in der rechten Bauchseite. Wegen dieser Beschwerden vor einem Jahr unter der Diagnose Dolores abdominis (Appendicitis chronica?) im Krankenhaus. Damals Pyurie mit sehr geringer Infektion. Eine Woche vor der Aufnahme geringe Cystitisbeschwerden.

Aufnahme am 18. 1. 37: Pyurie mit geringer Infektion. Rest-N 41 mg%.

20. 1. Röntgenuntersuchung der Harnorgane. Klinische Diagnose: Nephrolithiasis??

Leeraufnahme: Beide Nieren etwas langgestreckt.

Urographie: Normale Kontrastausscheidung in die beiderseits doppelten Nierenbecken. Rechts unscharfe Calices im unteren Nierenbecken (nicht beschrieben im Originalbericht).

Der Blasenharn wird zum Meerschweinchenversuch eingeschickt. Entlassung, um das Resultat abzuwarten. 14 Tage nach der Entlassung ein Anfall, der schwerer als sonst war.

Wiederaufnahme am 3. 4. 37, da der Meerschweinchenversuch pos. war.

5. 4. Röntgenuntersuchung der Harnorgane. Klinische Diagnose: Tbc. ren. dx.

Leeraufnahme: Derselbe Befund wie am 20. 1.

Urographie: Rechts normale Kontrastausscheidung im oberen Nierenbecken. Im unteren Nierenbecken verminderte Kontrastdichte und unscharfe untere Nierenbeckengrenze. Im obersten Calyx, dessen Hals abgeschnürt ist, normale Kontrastdichte. Abgesehen von einer Dilatation ist seine Form normal (Der Befund des unteren, rechten Nierenbeckens erschien nicht eindeutig. Man riet zur retrograden Pyelographie, die jedoch nicht ausgeführt wurde).

Röntgenuntersuchung der Lungen: Kleinere Verkalkungen in beiden Lungenfeldern.

6. 4. Cystoskopie: Leichte Rötung und Oedem um die rechte Harnleitermündung. Linke Harnleitermündung normal. *Blasenharn:* 15—20 Leukocyten. *Rechter Ureterenharn:* Zahlreiche Leukocyten, Tb.-Bazillen pos. *Linker Ureterenharn:* 0—3 Leukocyten.

12. 7. Nephrectomia dx. (Liedberg): Man findet zuerst einen mehr als bleistiftdicken, deutlich veränderten Harnleiter. Hinter und medial von diesem ein stopfnadeldünner Ureter. Mikroskopischer Befund: Der untere Teil der exstirpierten Niere ist mit tuberkulösen Veränderungen durchsetzt. Ein grösserer käsiger Herd am Nierenbecken, kleinere konfluierende ältere und frischere Tuberkel im Mark und in der Rinde. Bei der Nachuntersuchung des Präparates findet man eine normale Papille im oberen Teil der unteren Nierenhälfte.

FALL 30. I. O. 37-jährige Frau. Chir. 672/37.

Vor 20 Jahren wahrscheinlich tuberkulöse Coxitis. Während der Konvaleszens erkältete sich die Pat. und bekam einige Tage lang starken Harndrang und intensive Rückenschmerzen, hauptsächlich rechts. Seitdem bei Erkältungen ab und zu Harndrang. In der letzten Woche Harndrang. Nachts am 6. 2. 37 starker, rechtsseitiger Schmerzanfall, Ausstrahlung nach unten und in den Rücken. Dabei starker Harndrang und Brennen.

Aufnahme am 8. 2. 37: Ziemlich guter A. Z. Keine Schmerzen. Druckempfindlichkeit über der rechten Nierenregion. Temp. 37,6. Urin: Aseptische Pyurie. Rest-N 35 mg%.

10. 2. Cystoskopie: Entzündliche Veränderungen mit heftiger Röte, Oedem und Schwellung und an einigen Stellen Schleimhautblutungen, besonders am Blasengrunde. Beide Harnleiterwülste vorgewölbt. Harnleitermündungen weiter und steifer als gewöhnlich. Blasenharn: 8—10 Leukocyten. Tb.-Bazillen pos. *Rechter Ureterenharn:* 3—10 bis Haufen Leukocyten. Tb.-Bazillen neg. *Linker Ureterenharn:* Einzelne Leukocyten. Tb.-Bazillen. neg.

13. 2. Röntgenuntersuchung der Harnorgane: Klinische Diagnose: Tbc. ren. dx? (Aseptische Pyurie und Tb.-Bazillen pos.)

Leeraufnahme: Grösse, Lage und Form der Nierenschatten normal. Im distalsten Teil der rechten Niere eine bohnengrosse Verkalkung, deren distaler Umfang der Nierenkontur folgt.

Urographie: Auf beiden Seiten normale Kontrastausscheidung. Rechts etwas dilatiertes Nierenbecken. Die unteren Calices entsprechend dem Orte der oben beschriebenen Kalkablagerungen nicht gefüllt. Links o. B. Nebenbefund: Alte tuberkulöse Spondylitis.

Röntgenuntersuchung der Lungen: Parenchymverkalkungen links.

15. 2. Cystoskopie: Die Mittelpartie des Blasengrundes gerötet. Keine wesentlichen Veränderungen der Harnleitermündungen. *Blasenharn:* 5—10 und kleine Haufen Leukocyten. Tb.-Bazillen neg. *Rechter Ureterenharn:* 10—15 und kleine Haufen Leukocyten. Tb.-Bazillen neg. *Linker Ureterenharn:* 0—2 Leukocyten. Tb.-Bazillen neg.

22. 2 Cystoskopie: Rechter Ureterenharn: Tb.-Bazillen pos.

24. 2. Nephrectomia dx. (Petrén): *Operationspräparat:* Unterhalb der Mitte der Niere eine kleine Vorbuchtung. Dieser entsprechend, eine mit käsigen Massen gefüllte, haselnussgrosse Höhle. Mikroskopischer Befund: Nierentuberkulose.

FALL 31. E. N. 40-jähriger Landwirt. Chir. 788, 1705/37.

Aufnahme am 15. 2. 37 mit rechtsseitiger, tuberkulöser Epididymitis. Keine Beschwerden beim Wasserlassen. Urin: Mässige Pyurie mit Infektion. Rest-N. 29 mg%. Operation der Epididymitis. Meerschweinchenversuch mit dem Blasenharn, pos. Deshalb *Wiederaufnahme am 26. 4. 37.*

28. 4. Röntgenuntersuchung der Harnorgane. Klinische Diagnose: Tbc. ren?

Leeraufnahme: Im rechten Nierenschatten lateral in Höhe des Hilus eine haselnussgrosse und einige kleinere unregelmässige Verkalkungen. Linker Nierenschatten o. B.

Urographie: Mässige Deformierung des rechten Nierenbeckens. Das Lumen eines der mittleren Calices am Orte der grösseren Verkalkungen stark verengt. Kontrastfüllung um die Verkalkungen. Normale Kontrastdichte im Nierenbecken. Links o. B.

Röntgenuntersuchung der Lungen: o. B.

29. 4. Cystoskopie: Der ganze Blasengrund, besonders rechts, etwas gerötet. Leichtes Oedem um die rechte Harnleitermündung. *Blasenharn:* 10—20 Leukocyten. *Rechter Ureterenharn:* 5—10 Leukocyten, *linker Ureterenharn:* 0—2 Leukocyten. Tb.-Bazillen in allen Proben neg.

3. 5. Cystoskopie: Im wesentlichen derselbe Befund wie vorher.

11. 5. Cystoskopie: Tb.-Bazillen im rechten Ureterenharn.

19. 5. Nephrectomia dx. (Liedberg): *Operationspräparat:* Auf der Vorderseite der Niere, ungefähr in der Hilusgegend fühlt man die verkalkte Partie, die das Röntgenbild gezeigt hat. Neben diesen Verkalkungen ein Bezirk mit zahlreichen bis zu bohnengrossen Kavernen frischeren und älteren Aussehens. Mikroskopischer Befund: Nierentuberkulose.

FALL 32. E. H. 45-jährige Frau. Chir. 2027/37, 2820/37.

Aufnahme am 20. 5. 37 als akuter Bauchfall unter der Diagnose: Appendicitis? Patientin hatte 1 1/2 Tage lang zuerst zunehmende und dann abnehmende Schmerzen im rechten Unterbauch, wiederholtes Erbrechen und Harndrang gehabt. Vor 30 Jahren Pleuritis.

Status bei der Aufnahme am 20. 5.: Etwas herabgesetzter A. Z. Geringe Bauchschmerzen. Temp. 38,5. Bauch: Druckempfindlichkeit rechts, hauptsächlich in der Fossa iliaca. Rectal: Ziemlich starke Druckempfindlichkeit rechts. Urin: Mässige Pyurie. Senkung 65 mm/Std. Rest-N 37 mg%.

20. 5. Cystoskopie: Rechte Harnleitermündung stark gerötet, linke normal. *Blasenharn:* Zahlreiche Leukocyten, wenige Stäbchen. *Rechter Ureterenharn:* Zahlreiche Leukocyten, *linker Ureterenharn:* Einzelne Leukocyten.

25. 5. Röntgenuntersuchung der Harnorgane. Klinische Diagnose: ?

Leeraufnahme: Tiefliegende rechte Niere mit einigen unregelmässigen Verkalkungen in Höhe des Hilus. Linke Niere o. B.

Urographie: Die Einzelheiten im rechten Nierenbecken sind durch Darminhalt verdeckt. Deshalb erneute *Urographie* am 29. 5.: Rechts, den oben beschriebenen Verkalkungen entsprechend, keine Füllung des Nierenbeckens. Cranial gleichmässige, bogenförmige Kontur des Nierenbeckens. Normale Kontrastfüllung des übrigen normalen Nierenbeckens. Links o. B.

2. 6. Cystoskopie: Rechte Harnleitermündung etwas gerötet und oedematös, linke Harnleitermündung normal, *Rechter Ureterenharn:* Einzelne Leukocyten. Tb.-Bazillen neg., *linker Ureterenharn:* Einzelne Leukocyten.

4. 6. Die Patientin wurde als akuter Bauchfall eingeliefert. Durch die Röntgenuntersuchung Verdacht auf Tbc. ren. dx. Klinisch sind jedoch hierfür keine Anhaltspunkte vorhanden. Entlassung, um das Resultat des Meerschweinchenversuches abzuwarten.

Wiederaufnahme am 21. 7. 37, da der Meerschweinchenversuch pos. ausfiel.

23. 7. Röntgenuntersuchung der Harnorgane. Klinische Diagnose: Tbc. ren. dx. Sowohl die Leeraufnahme wie die Urographie ergeben denselben Befund wie die Untersuchungen am 25. bzw. 29. 5.

Röntgenuntersuchung der Lungen: Doppelseitige, ältere spezifische Spitzenveränderungen.

23. 7. Cystoskopie: Rechte Harnleitermündung etwas gerötet, linke o. B. *Blasenharn:* 20—30 Leukocyten. *Rechter Ureterenharn:* 20—30 Leukocyten. Tb.-Bazillen pos. *Linker Ureterenharn:* Einzelne Leukocyten, Tb.-Bazillen neg.

27. 7. Nephrectomia dx. (Liedberg): *Operationspräparat:* Im oberen vorderen, medialen Teil der Niere ein hartes Gebilde mit kleinhöckeriger Oberfläche. Diesem Bezirk entsprechend findet sich in der Niere eine bohnengrosse, mit käsigen Massen gefüllte Kaverne mit Kalkschollen in der Wand. Mikroskopischer Befund: Nierentuberkulose.

FALL 33. B. L. 32-jährige Frau. Chir. 2795, 3780/37 und 17/38.

1931 Pyelitis post partum. Seit Mai 1936 Cystitisbeschwerden. Deshalb in einer anderen Klinik unter der Diagnose Pyelitis chron. (Doppelseitige Cystennieren?) und von einem praktischen Arzt, der die Diagnose Tbc. stellte, sie aber später als falsch erklärte, behandelt.

Aufnahme am 19. 7. 37. A. Z. o. B., blass. Bauch geringe Druckempfindlichkeit über der linken Nierenloge. Senkung 90 mm/Std. Rest-N 40 mg%. Pyurie mit mässiger Infektion.

21. 7. Röntgenuntersuchung der Harnorgane. Klinische Diagnose: Cystennieren? Pyelitis? Tbc.?

Leeraufnahme: Rechter Nierenschatten etwas vergrössert. In seiner oberen Hälfte einige bohnengrosse Kalkablagerungen. Linker Nierenschatten gross und höckerig.

Urographie: Verspätete Kontrastausscheidung und verminderte Kontrastdichte beider Nierenbecken, die, besonders das linke, erheblich dilatiert sind. Links sind die Calices

teilweise unscharf begrenzt. (Nicht beschrieben im Originalbericht.) Harnleiter bis auf Fingerdicke dilatiert. An ihrer Einmündungsstelle in die Blase werden sie tütenförmig schmaler. Auf Grund dieses Untersuchungsresultates schliesst man auf eine doppelseitige Hydronephrose mit Hydroureter, wahrscheinlich kongenital. Die auf der Leeraufnahme beobachteten Verkalkungen liegen im Nierenparenchym der rechten Niere. Die Konturen der Calices und des Nierenbeckens sind überall distinkt.

Nach der Urographie bekam Pat. eine Temperaturzacke, Schüttelfrost und Bauchschmerzen, hauptsächlich links. Danach erneute Temperatursteigerungen mit Schüttelfrösten.

7. 8. Cystoskopie: Um beide Harnleitermündungen, hauptsächlich aber links, starkes Oedem. Trotzdem man die linke Ureterenmündung wegen eines trüben Harnstrahles gut lokalisieren kann, gelingt es nicht, in sie hineinzukommen. Einmal, als der Ureter palpiert wurde, kam aus der linken Mündung Eiter heraus. *Blasenharn:* Massenhaft Leukocyten, einzelne Kokken und kurze Stäbchen. *Rechter Ureterenharn:* Zahlreiche Leukocyten, wenig kurze Stäbchen.

Weiterhin einige Tage lang Temperaturzacken mit Schüttelfrösten. Allmählich Besserung. Nachdem die Temp. einige Tage lang normal war, Entlassung.

Wiederaufnahme am 6. 10. 37, hoch fiebernd und in schlechtem Zustand. Starke Pyurie mit Infektion. Rest-N 42 mg%.

9. 10. Cystoskopie: Blasenschleimhaut schlecht zu sehen. Um die linke Harnleitermündung ein Oedem. Linker Harnleiter nicht zu katheterisieren. Sowohl im *Blasenharn* wie im *rechten Ureterenharn* Pyurie und mässige Infektion.

Temperaturzacken, der A. Z. verschlechtert sich. Bei wiederholten Cystoskopierungen gelang es nicht, in den linken Ureter hineinzukommen. Steigende Senkung und Rest-N.

9. 11. Nephrotomia sin. + Drainage + Probeexcision (Petrén): Diagnose: Linksseitige Pyelitis bzw. Pyelonephritis. Mikroskopischer Befund der Probeexcision: Tuberkulose.

Nach der Nephrotomie erhebliche Besserung, aber starker Eiter- und Harnfluss aus der Nephrotomiewunde. Um die Nierenfunktion zu untersuchen

Urographie am 21. 1. 38. Rechts etwas verspätet gute Kontrastausscheidung. Die bei der Untersuchung am 21. 7. beobachtete Dilatation der ableitenden Harnwege ist ganz zurückgegangen. Links verminderte Kontrastdichte in einem, wenn auch nicht so stark wie bei der vorigen Untersuchung dilatierten Nierenbecken.

1. 2. Wohlbefinden der Pat. Man hofft durch Entfernung der linken Niere eine Heilung des Prozesses zu erreichen. Durch eine Urographie wurde festgestellt, dass die Funktion der rechten Niere normal ist.

5. 2. Nephrectomia sin. (Petrén): *Operationspräparat:* Grosses Nierenbecken. Einige fast haselnussgrosse, käsige, eingeschmolzene Herde im unteren Teil der Niere. Ausserdem verstreute tuberkulöse Veränderungen mit Knötchen und Zerfall im oberen Pol. Mikroskopischer Befund: Nierentuberkulose.

FALL 34. E. S. 24-jähriger Landarbeiter. Chir. 2899, 3402, 3763/37.

1930 Ablatio testis sin. Tb.-Bazillen im Blasenharn. Bei 2 Cystoskopierungen normaler Ureterenharn rechts, während der Ureterenkatheterismus links nicht glückte. 1931 Nephrectomia sin. — Nierentuberkulose. — Nach der Operation Sediment o. B. 1932 Periurethritis tbc. — 1937 2 mal in Behandlung wegen einer Schwellung der rechten Scrotalhälfte. Damals Pyurie mit geringer Infektion.

Letzte Aufnahme am 4. 9. 37.

8. 9. Röntgenuntersuchung der Harnorgane. Klinische Diagnose: Tbc. der Harnwege.

Leeraufnahme: Rechter Nierenschatten 16.5 × 8 cm. Sein oberer Pol verbreitert. Linker Nierenschatten fehlt.

Urographie: Rechts nach normaler Zeit Kontrastausscheidung. Fast normale Kontrastdichte. Der Hals der obersten Calices ist verengert, im oberen Nierenpol Füllung einer walnussgrossen, unregelmässig begrenzten Höhle. Nebenbefund: Die Zwischenwirbel-

scheibe zwischen dem 3. und 4. Lendenwirbel ist vollkommen zerstört, und die beiden Wirbelkörper sind aneinandergepresst. Diese Veränderung war auf dem Radiogramm vom 25. 7. 32 nicht vorhanden. Der Pat. hat also nach 1932 eine Spondylitis gehabt.

Nach dieser Untersuchung Tb.-Bazillen in Blasenharn.

FALL 35. H. H. 39-jähriger Landwirt. Chir. 174/38.

Vor 5 Jahren Schmerzanfälle rechts, die in die Blase ausstrahlten. Vom Arzt Nierenstein festgestellt. Danach beschwerdefrei bis vor 2 Jahren. Dann wieder ähnliche Anfälle, die in der letzten Zeit in Zwischenräumen von weniger als 1 Monat auftraten. Bei den Anfällen manchmal Blut im Urin. Geringes Brennen in der Harnröhre nach der Miktion. Im November 1934 Schwellung und Empfindlichkeit der linken Skrotalhälfte. Seit 3 Wochen Schwellung und Empfindlichkeit der rechten Skrotalhälfte.

Aufnahme am 29. 12. 1937. Aseptische Pyurie. Rest-N 37 mg%.

31. 12. Röntgenuntersuchung der Harnorgane. Klinische Diagnose: Tbc. ren. dx.?

Leeraufnahme: Beide Nierenschatten etwas gross. Im rechten sowohl im oberen Pol wie unten lateral mehr als bohnengrosse, unregelmässige Ansammlung von Kalkschollen.

Urographie: Auf beiden Seiten nach normaler Zeit einsetzende Kontrastausscheidung. Rechts verminderte Kontrastdichte. Von den oben beschriebenen Kalkschollen liegen die oberen am obersten Calyx, von Kontrast umgeben, die unteren an einem der mittleren Calices, dessen Kontur auffallend regelmässig ist. Neben einem der mittleren Calices eine kontrastgefüllte Höhle. Die untersten Calices unscharf begrenzt. Linkes Nierenbecken o. B.

3. 1. 38 Cystoskopie: Bullöses Oedem in einem ziemlich grossen Bezirk um die rechte Harnleitermündung. Linke Harnleitermündung normal. *Blasenharn:* Zahlreiche Leukocyten. *Rechter Ureterenharn:* Zahlreiche Leukocyten. Tb.-Bazillen pos. *Linker Ureterenharn:* 3—5 Leukocyten. Tb.-Bazillen neg.

12. 1. Cystoskopie: Um die rechte Ureterenmündung deutliche Veränderungen wie vorher.

15. 1. Nephrectomia dx. (Liedberg): *Operationspräparat:* Mit dem Röntgenbild vollkommen übereinstimmender Befund. Mikroskopischer Befund: Nierentuberkulose.

FALL 36. H. N. 37-jährige Frau. Chir. 4174/37, 300/38.

Ende August 1937 Beschwerden rechts im Bauch und in der Blasengegend. Manchmal vermehrter Harndrang.

Aufnahme am 8. 11. 37. Aseptische Pyurie. Rest-N 31 mg%.

15. 11. Röntgenuntersuchung der Harnorgane: Klinische Diagnose: Tbc. ren.?

Leeraufnahme: Rechter Nierenschatten breit, linker o. B.

Urographie: Auf beiden Seiten gleichzeitig und zu normaler Zeit einsetzende Kontrastausscheidung. Normale Kontrastdichte. Rechts unten Deformierung des Nierenbeckens durch Lumenverengerung und Drehung der Kelchhälse; oben Abschnürung der oberen Calices, die sich nicht füllen. (Diese Veränderung wurde nicht festgestellt.) Wegen der zu grossen Breite des Nierenschattens wird eine retrograde Pyelographie vorgeschlagen.

15. 11. Cystoskopie: Blasenschleimhaut o. B. *Rechter Ureterenharn:* 30—40 Leukocyten, 40—50 rote Blk. 0 Bakterien. *Linker Ureterenharn:* Einzelne Leukocyten. 0 Bakterien.

18. 11. Cystoskopie: Blasenharn: 30—40 Leukocyten, *rechter Ureterenharn:* 30—50 Leukocyten, *linker Ureterenharn:* Einzelne Leukocyten. — Gleichzeitig *retrograde Pyelographie rechts: Klinische Diagnose:* Verdacht auf Tbc. ren. dx. Die Untersuchung zeigt dieselben Veränderungen wie die Urographie. (Im Originalbericht fehlt hier ebenfalls eine Beschreibung des pathologischen Prozesses.) Tb.-Bazillen konnten nicht direkt nachgewiesen werden.

Meerschweinchenversuch. — Da dieser positiv ausfiel, *Wiederaufnahme* der Pat. *am 10. 1. 38.*

15. 1. 38 Nephrectomia dx. (Petrén): Höckerige, erheblich vergrösserte Niere. In dieser sowohl im oberen wie im unteren Teil und in den Seitenteilen 3 ungefähr walnussgrosse Kavernen. Mikroskopischer Befund: Nierentuberkulose.

FALL 37. H. B. 23-jährige Frau. Chir. 982, 2109/38, 3055, 3717/39.

Vor einem Jahr während einiger Tage Cystitisbeschwerden. Am 12. 2. 38 plötzlich auftretende, starke, nicht ausstrahlende Schmerzen in der linken Nierenregion. Temp. 39,1. Haematurie.

Aufnahme am 25. 2. 38. Guter A. Z. Bauch o. B. Subfebril. Senkung 20 mm/Std. Urin: Mässige Pyurie mit Infektion. Rest-N 28 mg%.

26. 2. Röntgenuntersuchung der Harnorgane: Klinische Diagnose nicht angegeben.

Leeraufnahme: Rechter Nierenschatten o. B. Linker Nierenschatten etwas gross.

Urographie: Gleichzeitig und zu normaler Zeit beginnende Ausscheidung auf beiden Seiten. Rechts o. B. Links keine Kontrastfüllung der oberen Calices. Das Nierenbecken ist kranial durch eine gut begrenzte Spitze abgeschlossen. Der oberste der gefüllten Calices ist bogenförmig nach unten disloziert. Ureterenkatheterismus und retrograde Pyelographie links sind indiziert.

5. 3. Cystoskopie: Blasenschleimhaut überall normal, ausser einer leichten Rötung um die linke Harnleitermündung. *Blasenharn:* Zahlreiche Leukocyten, Kokken und Stäbchen. *Rechter Ureterenharn:* 2—5 Leukocyten, *linker Ureterenharn:* Einzelne Leukocyten. Die im Anschluss daran vorgenommene linksseitige *retrograde Pyelographie* zeigt dasselbe Bild wie die Urographie. Es wird als Anomalie aufgefasst.

Entlassung der Patientin und *Wiederaufnahme am 30. 5. 38.*

1. 6. Röntgenuntersuchung der Harnorgane. Klinische Diagnose: Nierenbeckenanomalie? Dasselbe Untersuchungsresultat wie am 26. 2.

2. 6. Cystoskopie: Entnahme von Ureterenharn für den Meerschweinchenversuch, der negativ ausfiel.

Entlassung am 4. 6. 38. 1 Jahr lang vollkommen beschwerdefrei. Im Mai 1939 komplikationsloser Partus. Im Juni 1939 plötzlich auftretende Schmerzen in der linken Nierenregion und hohes Fieber. In der ersten Woche Temperaturen von über 38° und danach Nachmittagstemperaturen von bis zu 40° bei normaler Morgentemp. Bei der *Aufnahme am 14. 8. 1939* war sie etwas subfebril und druckempfindlich über der linken Nierenloge. Senkung 51 mm/Std. Im Blasenharn zahlreiche Leukocyten, wenig Kokken. Rest-N 30 mg%.

19. 8. Röntgenuntersuchung der Harnorgane. Klinische Diagnose: Cystopyelitis ac. sin.

Leeraufnahme: Gleicher Status wie am 1. 6. 38.

Urographie: Rechts o. B. Links füllt sich das Nierenbecken ebenso wie vorher. Die Kontrastdichte ist jedoch jetzt deutlich vermindert, und das Nierenbecken plump dilatiert.

Röntgenuntersuchung der Lungen: Linksseitiger verkalkter Primärkomplex.

22. 8. Cystoskopie: Leichte Rötung und ziemlich starke Schwellung der Blasenschleimhaut. Harnleitermündungen o. B. *Blasenharn:* Zahlreiche Leukocyten. *Rechter Ureterenharn:* Einzelne Leukocyten. *Linker Ureterenharn:* 30—40 Leukocyten. Tb.-Bazillen neg. bei allen Proben. Einsendung des Harnleiterurins für den Meerschweinchenversuch.

29. 8. Cystoskopie: Gleicher Befund wie vorher.

31. 8. Das Bild lässt sich klinisch als Cystopyelitis-Pyelonephritis links erklären. Die Röntgenaufnahmen sind jedoch auf Tbc. verdächtig. Trotz langen Suchens keine Tb.-Bazillen gefunden. Meerschweinchenversuch. Resultat: Linker Ureterenharn: Pos. Rechter Ureterenharn: Neg.

Aufnahme am 9. 10. 39.

11. 10. Nephrectomia sin. (Liedberg): Oberer Nierenpol faustgross, höckerig und breit am Diaphragma adhärent. *Operationspräparat:* Im oberen Teil der Niere ein fast faustgrosses, konfluierendes Kavernensystem, das vom Nierenbecken vollkommen getrennt

ist und viel dicken gelben Eiter enthält. Pathologisch-anatomischer Befund: Der eine Nierenpol, der makroskopisch starke Veränderungen aufweist, enthält mikroskopisch deutlich tuberkulöses Gewebe ... In dem entgegengesetzten Nierenpol hauptsächlich starke Pyelitis, auch diese deutlich tuberkulös, im übrigen Parenchym jedoch sehr geringe Veränderungen.

FALL 38. Å. R. 22-jähriger Landarbeiter. Chir. 1019/38.

Seit 1934 in der Orthopädischen Klinik wegen Tbc. man. dx., Tbc. carpi dx., Osteochondritis costae tbc., Coxitis tbc. und Spondylitis tbc. Liegt im Gipsbett. Seit ungefähr 1 Monat ab und zu ziehende Schmerzen in der rechten Nierengegend. Keine Beschwerden beim Wasserlassen. Seit dem 20. 10. 37 Pyurie. Am 24. 2. 38 Tb.-Bazillen pos. Überweisung in die Chirurgische Klinik.

Aufnahme am 28. 2. 38. Rest-N 23 mg%.

4. 3. 1928 Röntgenuntersuchung der Harnorgane. Klinische Diagnose: Tbc. ren. dx.?

Leeraufnahme: Nierenschatten etwas gross, ausserdem beiderseits kleine, wenig gesättigte, kalkdichte Schatten.

Urographie: Auf beiden Seiten gleichzeitig und zu normaler Zeit beginnende Kontrastausscheidung. Etwas verminderte Kontrastdichte. Beide Nierenbecken sind stark deformiert, ihr Lumen ist verkleinert und die Kelchhälse sind an einigen Stellen abgeschnürt. Links füllt sich eine bohnengrosse Höhle, die durch einen dünnen Kanal mit einem der oberen Calices in Verbindung steht. Ausserdem auf beiden Seiten Kontrastfüllung einiger kleinerer Höhlenbildungen neben den Calices.

5. 3. Cystoskopie: Blasengrund gerötet, hauptsächlich links. Der Bezirk um die rechte Harnleitermündung ist blass, aber oedematös. Links Rötung und Oedem um die Harnleitermündung. *Rechter Ureterenharn:* 10—15 Leukocyten, Tb.-Bazillen pos., *linker Ureterenharn:* 15—20 Leukocyten, Tb.-Bazillen pos.

12. 3. Wieder in die orthopädische Klinik. In den nächsten 3 Monaten rasche Verschlechterung. 13. 6. 38 Exitus, excessiver Marasmus. *Auszug aus dem Obduktionsprotokoll:* (254/38): Tbc. caseosa renum et epididymis et columnae vertebralis + tbc. miliaris subacuta pulm.

Die Nieren sind ungefähr doppelt so gross wie normal. Ein Schnitt bis zum Nierenbecken der linken Niere zeigt eine hochgradige Zerstörung des Parenchyms. Alle Markpyramiden sind mehr oder weniger zerstört. In den Papillen käsige Herde, die verschieden weit in die Markpyramiden hineinreichen. Einige Pyramiden sind vollkommen in gelbe, käsige Massen verwandelt, die sich an mehreren Stellen streifenförmig in die Rinde erstrecken. In einigen ist der Prozess vollkommen zur Einschmelzung gekommen, sodass walnussgrosse Hohlräume entstanden. Einige von diesen haben sich in das Nierenbecken hinein geöffnet. Die rechte Niere zeigt im grossen ganzen dasselbe Bild wie die linke. Die Destruktion scheint aber hier nicht ganz so weit fortgeschritten zu sein.

FALL 39. F. H. 35-jähriger Chauffeur. Chir. 1489, 1875, 2043/38.

Vor 3—4 Jahren starke Schmerzen in der rechten Seite und Erbrechen. Danach gesund bis zum letzten Jahr, in dem er sich müde fühlte, keinen Appetit hatte und abmagerte. Seit 4 Monaten Stechen und in den letzten 4 Tagen Druckschmerz rechts unter dem Rippenbogen.

Aufnahme am 6. 4. 38. Blass. Etwas druckempfindlich rechts im Bauch. Temp. subfebril. Senkung 98 mm/Std., Rest-N 29 mg%. Urin: Alb. pos. 1—3 rote, zahlreiche weisse Blk. Einzelne Gruppen kurzer Stäbchen.

Röntgenuntersuchung der Lungen, des Magens und der Gallenblase (Cholecystographie): o. B.

19. 4. Röntgenuntersuchung der Harnorgane. Klinische Diagnose fehlt.

Leeraufnahme: Rechter Nierenschatten erheblich vergrössert, in seiner oberen Hälfte ein mehr als faustgrosser, gut begrenzter Höcker. Linker Nierenschatten o. B.

Urographie. Rechts keine Kontrastausscheidung. Links normale Ausscheidung. Füllungsdefekt zentral im Nierenbecken.

Retrograde Pyelographie links: Derselbe Befund wie bei der Urographie.

20. 4. Cystoskopie: Blasenschleimhaut schlecht zu sehen. Rechte Harnleitermündung von einem sehr starken Oedem umgeben, das leicht blutet. Man gelangt nur einige cm. weit in den Ureter. Linke Harnleitermündung normal. *Linker Ureterenharn:* 2—3 Leukocyten, 30—40 Erythroc. 0 Bakterien.

26. 4. Es handelt sich mit Sicherheit um eine pathologische Veränderung der rechten Niere. Entlassung. *Wiederaufnahme am 10. 5. 38.*

12. 5. Cystoskopie: Schlechte Übersicht. Gerötete Partie rechts auf dem Blasengrunde. Die Harnleitermündungen können nicht sicher festgestellt werden. *Blasenharn:* Massenhaft Leukocyten, 2—3 rote Blk, mässig viele Kokken. *Linker Ureterenharn:* 2—3 weisse, massenhaft rote Blk.

Während dieser Zeit normale Temp. Senkung 107 mm/Std.

25. 5. Nephrectomia dx. (Petrén). Diagnose: Wahrscheinlich rechtsseitiger Nierentumor? Stark vergrösserte Niere. An der Oberfläche fluktuierende Ausbuchtungen. *Operationspräparat:* Eigrosse und walnussgrosse Pyonephroseherde und zum grossen Teil entzündlich veränderte Nierensubstanz. Mikroskopischer Befund: Nierentuberkulose.

FALL 40. C. P. 71-jähriges Fräulein. Chir. 1711/38.

In der psychiatrischen Klinik seit 1932 unter der Diagnose: Dementia senilis. Vor 10 Jahren ein linksseitiger Nierenkolikanfall. Am 5. 4. 38 Anfall von Schmerzen im ganzen Bauch, hauptsächlich links im Hypochondrium, die in den Rücken ausstrahlten. Die damals ausgeführte Harnuntersuchung zeigte: Massenhaft weisse, einzelne rote Blk., einige Haufen Tb.-Bazillen-ähnlicher, säurefester Stäbchen. Am 11. 4. erneut ähnlicher, etwas schwächerer Schmerzanfall.

Aufnahme am 26. 4. 38 durch die Chirurgische Poliklinik. Rest-N 44 mg%.

20. 4. Röntgenuntersuchung der Harnorgane. Klinische Diagnose: Tbc. ren. sin.?

Leeraufnahme: Rechter Nierenschatten o. B. Der linke, normalgrosse Nierenschatten hat im oberen Pol einige kleine Kalkablagerungen.

Urographie: Auf beiden Seiten gleichzeitig, zu normaler Zeit einsetzende Kontrastausscheidung. Normale Kontrastdichte. Rechts o. B. Links ist der Hals des obersten Calyx major verengert, und der oberste mediale Calyx, der neben den oben beschriebenen Verkalkungen liegt, deformiert.

Röntgenunterschung der Lungen: Emphysem. Sonst o. B.

26. 4. Cystoskopie: Rechte Harnleitermündung normal. Linke Harnleitermündung gerötet und oedematös. *Blasenharn:* Zahlreiche Leukocyten. *Rechter Ureterenharn:* 1—2 Leukocyten. Tb.-Bazillen negativ.

28. 4. Nephrectomia sin. (Liedberg): *Operationspräparat:* Im oberen Nierenpol, dem Röntgenbilde entsprechend, eine haselnussgrosse Kaverne, deren Wand verkalkt ist. Darunter eine ebenso grosse cystische Höhle. Mikroskopischer Befund: Nierentuberkulose.

FALL 41. K. P. 58-jähriger Arbeiter. Chir. 1959/38.

Am 9. 2. 38 plötzliche Erkrankung, häufiger Harndrang. Pat. musste alle 4—5 Min. Wasser lassen. Dabei starkes Brennen in der Harnröhre und einmal Haematurie. Am 10. 4. begannen anfallsweise auftretende Schmerzen in der Harnblasengegend, die in den Bauch ausstrahlten.

Aufnahme in die Medizinische Klinik *am 25. 4. 38.* Ziemlich guter A. Z. Etwas druckempfindlich über der linken Nierenloge. Temp. normal. Senkung 13 mm/Std. Rest-N 40 mg%. Pyurie mit leichter Infektion.

3. 5. Röntgenuntersuchung der Harnorgane. Klinische Diagnose: Cystitis, Blasentumor? Pyelitis? Tbc.?

Leeraufnahme: Rechter Nierenschatten o. B. Linker Nierenschatten von normaler Grösse und Form. In seinem oberen Pol ein kommaförmiger, 6 mm langer Kalkschatten.

Urographie: Beiderseits etwas verspätete Kontrastausscheidung. Rechts o. B. Links etwas verminderte Kontrastdichte im unteren Teil des Nierenbeckens, in dem die Calices normal geformt sind. Ausserdem im mittleren Teil des Nierenbeckens, in dem das Halslumen eines leicht dilatierten Calyx erheblich verengt ist. Im oberen Teil des Nierenbeckens ist die Kontrastdichte stärker vermindert. Hier haben sich neben dem Nierenbecken kleinere Hohlräume mit Kontrast gefüllt.

6. 5. Cystoskopie: Hauptsächlich im Trigonum etwas gerötete Blasenschleimhaut. Rechte Ureterenmündung o. B. Um die linke Harnleitermündung Rötung und vor der Öffnung 3—4 weisse, stecknadelkopfgrosse Knötchen. Ureterenkatheterismus links missglückt.

10. 5. Erneute *Urographie* auf Vorschlag der Röntgenabteilung zur »Sicherstellung der Diagnose» und weil der linke Ureter nicht katheterisiert werden konnte. *Klinische Diagnose:* Nierentuberkulose? Hypernephrom? Gleiches Untersuchungsresultat wie am 10. 5. 38. Schlussfolgerung: Der Befund spricht stark für die Annahme tuberkulöser Veränderungen in der linken Niere.

12. 5. Cystoskopie: Blasenharn: Einzelne Leukocyten, Tb.-Bazillen neg. *Rechter Ureterenharn:* 2—3 Leukocyten, Tb.-Bazillen neg. *Linker Ureterenharn:* Zahlreiche Leukocyten, Tb.-Bazillen pos.

23. 5. Nephrectomia sin. (Wulff): *Operationspräparat:* Normalgrosse Niere. Dem auf den Röntgenbildern beobachteten veränderten Bezirk entsprechend enthält der obere Pol subkapsulär zahlreiche stecknadelkopfgrosse, graugelbe Knötchen. Die Papillen in diesem Bezirk sind den Röntgenbildern genau entsprechend von einem käsig-tuberkulösen Prozess befallen, der einen Teil der Calices und Papillenspitzen eingenommen hat. Der untere Pol und mittlere Teil der Niere erscheint fast normal. Mikroskopischer Befund: Nierentuberkulose.

FALL 42. M. N. 56-jähriger Landwirt. Chir. 2475, 3102/38.

Mit 20 Jahren Pleuritis. Vor einem Jahr 2 Wochen lang Cystitisbeschwerden. Jetzt seit 2 Monaten Cystitisbeschwerden.

Aufnahme am 1. 7. 38 mit einer Haematurie. Makroskopisch blutiger Harn mit Koageln. Guter A. Z. Im Bauch nichts Pathologisches palpabel. Temp. normal. Senkung 6 mm/Std. Rest-N 41 mg%.

4. 7. Röntgenuntersuchung der Harnorgane. Klinische Diagnose: Haematurie.

Leeraufnahme: Nierenschatten o. B.

Urographie: Gleichzeitig und zu normaler Zeit beginnende Kontrastausscheidung, links auffallenderweise zuerst im unteren Teil des Nierenbeckens. Rechts füllt sich neben einem der obersten Calices ein reiskorngrosser Hohlraum. (Diese Veränderung ist im Originalbericht nicht beschrieben worden.) Der untere Teil des linken Nierenbeckens weist normale Calices und normale Kontrastdichte auf. Der obere zeigt eine verminderte Kontrastdichte und ist verengert. Hier füllen sich einige bohnengrosse, unregelmässige Hohlräume.

Röntgenuntersuchung der Lungen: Links ausgedehnte basale Pleuraverkalkungen. Kleine Verkalkungen in beiden Lungenfeldern.

6. 7. Cystoskopie: Trigonum gerötet. Rötung um die rechte Harnleitermündung. Linke Harnleitermündung etwas geöffnet. Aus ihr entleert sich während der ganzen Untersuchung ein starker, roter »Schornsteinrauch». Um die Mündung an einigen Stellen auf Tuberkulose verdächtige Knötchen. Der Ureterenkatheterismus misslingt. Im *Blasenharn* massenhaft Leukocyten, Tb.-Bazillen pos.

12. 7. Cystoskopie: Starke Veränderungen, hauptsächlich um die rechte Harnleitermündung. Der Ureterenkatheterismus misslingt beiderseits.

21. 7. Cystoskopie in Parasacralanaesthesie: Blasenchleimhaut, besonders links stark

oedematös. Rechter Harnleiterwulst normal, linker oedematös. 3—4 Min. nach intravenöser Injektion von Cystochrom schwach blau gefärbter Harn aus der rechten Harnleitermündung. Links kommt es zu keiner Blaufärbung. Die mitten in einer oedematösen Vorwölbung liegende Harnleitermündung arbeitet niemals. Der Ureterkatheter kann nur ½ cm weit eingeführt werden. Kein Urin von dieser Seite. *Rechter Ureterenharn:* Einzelne Leukocyten, Tb.-Bazillen pos.; im Gegensatz zum Blasenharn sind hier nur sehr wenige vorhanden.

25. 7. Erneute *Urographie*, besonders im Hinblick auf die rechte Niere wegen des Bazillenbefundes im rechten Ureterenharn. *Klinische Diagnose:* Tbc. ren. Gleicher Status wie der bei der Durchsicht des Untersuchungsresultates am 4. 7. 38 angegebene.

26. 7. Es handelt sich höchstwahrscheinlich um eine beiderseitige Nierentuberkulose. Eine Nephrectomia sin. wird vorgeschlagen. Entlassung für 3 Wochen.

Wiederaufnahme am 22. 8. 38. Keine Beschwerden beim Wasserlassen. Manchmal dumpfes Schmerzgefühl rechts im Unterbauch.

24. 8. Urographie zur Kontrolle unter der *Diagnose:* Tbc. ren. bilat. Derselbe Status wie am 25. 7.

26. 8. Nephrectomia sin. (Liedberg): Es wurde dem Patienten eine linksseitige Nephrectomie angeraten, also die Entfernung der am stärksten veränderten Niere. *Operationspräparat:* Die obere Hälfte der Niere enthält ein System kleiner und grösserer, frischer und verkalkter Kavernen. Im unteren Teil der Niere beginnende Veränderungen an einigen Papillenspitzen. Mikroskopischer Befund: Kavernöse Nierentuberkulose im ganzen oberen Nierenpol.

Behandelt 1940 unter der Diagnose Tbc. ren. sin. op. + Tbc. ren. dx. cum uraemia.

FALL 43. J. J. 35-jähriger Handlungsgehilfe. Chir. 2947/38.

Vor 20 Jahren wahrscheinlich tuberkulöse Coxitis. Vor 3 Jahren in einem anderen Krankenhaus wegen Cystitisbeschwerden. Dort Cystoskopie: Typische tuberkulöse Ulcerationen um beide Harnleitermündungen und Tb.-Bazillen im rechten Ureterenharn. Der linke Harnleiter konnte nicht katheterisiert werden. Aus dem Urographiebefund wird folgender Schluss gezogen: Höchstwahrscheinlich handelt es sich um eine doppelseitige Nierentuberkulose. Deshalb wurde der Pat. ohne Therapie entlassen. Zuhause subjektiv beschwerdefrei. Vor mehr als einem Monat Schwellung der rechten Skrotalhälfte. Deshalb

Aufnahme am 9. 8. 38: Tuberkulöse Orchitis rechts, aseptische Pyurie. Rest-N 36 mg%.

11. 8. Ablatio testis.

19. 8. Röntgenuntersuchung der Harnorgane. Klinische Diagnose: Tbc. ren.

Leeraufnahme: Rechter Nierenschatten etwas kleiner als der linke.

Urographie: Verspätete Kontrastausscheidung rechts. Erst allmählich kommt es zur Kontrastfüllung eines stark deformierten Nierenbeckens. Kontrastdichte erheblich vermindert. Links o. B.

Röntgenuntersuchung der Lungen: o. B.

24. 8. Cystoskopie: Schlechte Übersicht. Rechte Harnleitermündung eingezogen und geschrumpft. Linke Harnleitermündung anscheinend normal. *Blasenharn:* Massenhaft Leukocyten. Tb.-Bazillen pos. *Rechter Ureterenharn:* 20—30 Leukocyten. Tb.-Bazillen pos. *Linker Ureterenharn:* Einzelne Leukocyten, Tb.-Bazillen bei mehrfachen Untersuchungen neg.

27. 8. Nephrectomia dx. (Liedberg): *Operationspräparat:* Die Niere enthält 4 mehr als walnussgrosse, ältere, bzw. frischere Kavernen. Nur noch wenig Nierensubstanz vorhanden. Mikroskopischer Befund: Kavernöse Nierentuberkulose mit Untergang fast des ganzen Nierenparenchyms.

FALL 44. E. L. 48-jähriger Arbeiter. Chir. 3610/38.

Vor 30 Jahren Gonorrhoe. Vor 2 Jahren Resistenz im Skrotum bemerkt. Im letzten Jahr manchmal nach dem Wasserlassen Brennen in der Harnröhrenmündung. Seit 2 Monaten eine Fistel in der rechten Skrotalhälfte.

Aufnahme am 29. 9. 38. Aseptische Pyurie. Rest-N 33 mg%.

3. 10. Röntgenuntersuchung der Harnorgane. Klinische Diagnose: Epididymitis tbc. dx. + aseptische Pyurie.

Leeraufnahme: Rechter Nierenschatten o. B. Im oberen Pol des linken Nierenschattens ein reiskorngrosser Schatten, im unteren Pol 2 kleinere kalkdichte Schatten und in der Nierenmitte ein kleiner, sehr schwacher Schatten.

Urographie: Rechts o. B. Links verminderte Kontrastdichte in einem deformierten Nierenbecken. Lumenverengerung am Hals des oberen Calyx major, einige unregelmässige Calices, um die Kontrast in kleineren unregelmässigen Hohlräumen liegt.

Röntgenuntersuchung der Lungen: o. B.

5. 10. Cystoskopie: Blase und Harnleitermündungen normal. Links missglückte der Ureterenkatheterismus. *Blasenharn:* Zahlreiche Leukocyten. Tb.-Bazillen pos. *Rechter Ureterenharn:* Einzelne Leukocyten. Tb.-Bazillen neg.

8. 10. Cystoskopie: Der linke Harnleiterwulst ist stark nach vorn vorgewölbt und von einem Oedem und einer Rötung umgeben. Harnleitermündung sehr klein. Mit einem steifen Katheter kommt man in die Mündung hinein, der Katheter kann aber nicht weiter nach oben eingeführt werden. Harnbefund wie vorher.

11. 10. Hier wie zuhause ist Pat. symptomenfrei. Normale Frequenz und kein Brennen beim Wasserlassen. Das Sediment ist jedoch unzweideutig. Der Röntgenbefund ist ebenfalls ungewöhnlich deutlich und eindeutig. Die Diagnose Tbc. ren. sin. fast mathematisch sicher.

12. 10. Nephrectomia sin. (Liedberg): *Operationspräparat:* Jeder Papille entsprechend frischere oder ältere Kavernen mit Verkalkungen. Alle Papillenspitzen ulceriert. Mikroskopischer Befund: Nierentuberkulose.

FALL 45. R. L. 33-jährige Frau. Chir. 53/39.

Seit Juli 38 Cystitisbeschwerden.

Aufnahme in die Frauenklinik *am 15. 11. 38.* Urin: Alb. pos., mässig Leukocyten, mässig viele Kokken und Stäbchen. Bei wiederholten Untersuchungen auf Tb.-Bazillen: »Säurefeste, jedoch ziemlich kurze und dicke Stäbchen, sehr zahlreich und in Haufen liegend». Rest-N 30 mg%.

16. 11. Cystoskopie: Starke entzündliche Veränderungen fleckenweise über der ganzen Blasenschleimhaut. Starke Rötung. Harnleitermündungen nicht zu erkennen.

23. 11. Röntgenuntersuchung der Harnorgane: Klinische Diagnose: Tbc. ren.? + Cystitis.

Leeraufnahme: Nierenschatten von normaler Grösse, Lage und Form, der linke etwas länger als der rechte.

Urographie: Auf beiden Seiten gleichzeitig und zu normaler Zeit einsetzende Kontrastausscheidung. Im oberen Teil des rechten Nierenbeckens normale Kontrastdichte, im unteren Teil verminderte Kontrastdichte. Die untere Calyxgruppe eingeschnürt, daneben eine kontrastgefüllte, bohnengrosse Zerfallshöhle. In Höhe der eingeschnürten Calyxgruppe eine tiefe Einziehung des medialen Nierenbeckenumfanges. (Im Originalbericht sind diese Veränderungen unvollständig beschrieben. Wegen vorhandener Darmgase erschien die Beurteilung erschwert, und es wurde eine retrograde rechtsseitige Pyelographie vorgeschlagen.) Links doppeltes Nierenbecken, sonst o. B.

28. 11. Cystoskopie: Blasenschleimhaut weniger gereizt, aber noch stark gerötet, besonders im unteren Teil um das Trigonum. Rechte Harnleitermündung nicht auffindbar. (Es konnte deshalb keine retrograde Pyelographie ausgeführt werden).

Überweisung der Patientin in die Chirurgische Klinik zur weiteren Untersuchung. Dort *Aufnahme am 28. 11. 38.*

6. 12. Cystoskopie: Blasenschleimhaut mässig cystitisch gereizt. Rechter Harnleiter wegen schlechter Übersicht nicht zu finden. *Blasenharn:* 30—40 Leukocyten. Tb.-Bazil-

len pos. *Linker Ureterenharn:* Etwas blutig. Die Anzahl der Leukocyten ist vielleicht im Verhältnis zu den roten etwas erhöht. Tb.-Bazillen neg.

9. 12. Cystoskopie: Unten rechts auf dem Blasengrunde cystitische Veränderungen. Rechte Harnleitermündung nicht auffindbar. *Blasenharn:* Massenhaft Leukocyten. Tb.-Bazillen neg. *Linker Ureterenharn:* 0—1 Leukocyten. Tb.-Bazillen neg.

Nach der Cystoskopie *retrograde, linksseitige Pyelographie*, um zu untersuchen, in welchen Ureter der Katheter eingeführt war.

10. 12. Röntgenuntersuchung der Harnorgane auf Wunsch der Röntgenabteilung, um die frühere Untersuchung zu ergänzen. Gleiches Resultat wie das oben bei der Nachuntersuchung gefundene. Schlussfolgerung: Im unteren Teil der rechten Niere röntgenologisch sichere tuberkulöse Veränderungen.

19. 12. Nephrectomia dx. (Liedberg): *Operationspräparat:* Der röntgenologisch neben dem unteren Calyx festgestellten kontrastgefüllten Höhle entsprechend ein mehr als bohnengrosser, tuberkulöser Abszess, der durch einen fast fadendünnen Kanal mit dem Calyx verbunden ist. In diesem Bezirk ist auch die Calyxschleimhaut zerstört. In der unteren Nierenbeckenhälfte enthält die Schleimhaut zahlreiche kleine, tuberkulös aussehende Knötchen. Mikroskopischer Befund: Nierentuberkulose.

FALL 46. J. P. 45-jähriger Kirchendiener. Chir. 777/39.

1916 Tbc. des Ellbogengelenks. Seit einem Jahr in der orthopädischen Klinik wegen tuberkulöser Coxitis. Dort wurde vor 2 Wochen eine aseptische Pyurie festgestellt.

10. 2. 39. Röntgenuntersuchung der Harnorgane. Klinische Diagnose: Aseptische Pyurie.

Leeraufnahme: Rechter Nierenschatten o. B. Im unteren medialen Teil des linken Nierenschattens ein kleiner kalkdichter Schatten.

Urographie: Rechts normale Kontrastausscheidung. Da die Kompression auf dieser Seite missglückte, konnte die Nierenbeckenanatomie nicht genügend untersucht werden. Links unten neben einem verengten Calyx im Parenchym neben der oben beschriebenen Kalkscholle ein bohnengrosser Kontrastfleck.

Röntgenuntersuchung der Lungen: Pleuritisrest links.

14. 2. 39: Überweisung in die Chirurgische Klinik.

17. 2. Cystoskopie: Harnleitermündungen normal. *Blasenharn:* Kein Sediment. *Rechter Ureterenharn:* 5—10 Leukocyten. Tb.-Bazillen neg. *Linker Ureterenharn:* 15—20 Leukocyten. Tb.-Bazillen pos.

Nach dieser Cystoskopie *retrograde Pyelographie rechts* zur vollständigen Untersuchung der Anatomie. Resultat: o. B.

22. 2. Nephrectomia sin. (Liedberg): *Operationspräparat:* Im unteren Nierenpol eine haselnussgrosse, typisch tuberkulös aussehende Kaverne. Mikroskopischer Befund: Nierentuberkulose.

FALL 47. K. B. 45-jähriger Arbeiter. Chir. 1706, 4383/38, 703, 1352/39.

1926 Operation wegen linksseitiger tuberkulöser Orchitis und Epididymitis. In der Chirurgischen Poliklinik am 7. 3. 38 wegen einer Schwellung der rechten Epididymis. Keine Beschwerden beim Wasserlassen.

Aufnahme am 25. 4. 38. Harn: Alb. neg. 5—10 Leukocyten. Keine Bakterien. Rest-N 36 mg%.

28. 4. Röntgenuntersuchung der Harnorgane. Klinische Diagnose: Tbc. ren.?

Leeraufnahme: Nierenschatten o. B.

Urographie: Beiderseits gleichzeitig und zu normaler Zeit einsetzende Kontrastausscheidung. Normale Kontrastdichte. Rechts in einem begrenzten Bezirk des untersten Calyx major eine Lumenverengerung. Der zweitunterste Calyx ist unregelmässig und hat einen eingeschnürten Hals. Direkt neben ihm im Nierenparenchym etwas Kontrast. Dicht neben dem darüberliegenden Calyx im Nierenparenchym ein erbsengrosser

Kontrastfleck. (Diese Veränderungen sind im Originalbericht nicht beachtet worden. Der Urographiebefund wurde als normal bezeichnet.) Links o. B.

Im Herbst 1938 Bauchschmerzen. *Aufnahme am 28. 11. 38,* nachdem Pat. 1 Woche lang starke Diarrhoeen gehabt hatte. Keine Beschwerden beim Wasserlassen. In den ersten Tagen im Harn 20—30 Leukocyten, dann 3—5 Leukocyten, wenig Kokken, Tb.-Bazillen neg. Wegen der Bauchschmerzen

erneute *Urographie am 30. 11. 38. Klinische Dignose:* Untersuchungsfall, Tbc.? Gleicher Befund wie bei der Untersuchung am 28. 4. 38. (Auch bei dieser Untersuchung wurde der pathologische Prozess nicht erkannt.)

30. 11. 38 Harn zum Meerschweinchenversuch eingeschickt. Da das Resultat positiv, *Wiederaufnahme am 9. 2. 39.*

11. 2. 39 Röntgenuntersuchung der Harnorgane. Klinische Diagnose: Tbc. ren. Erst bei dieser *Urographie* wird der oben bei der Nachuntersuchung angegebene Befund auf der rechten Seite erhoben.

11. 2. Cystoskopie: Schlechte Übersicht. Beide Harnleitermündungen anscheinend normal. *Blasenharn:* 10—20 Leukocyten, Tb.-Bazillen neg. *Rechter Ureterenharn:* 3—8 Leukocyten. Tb.-Bazillen neg. *Linker Ureterenharn:* Blutig, 2—5 Leukocyten, massenhaft Erythrocyten. Tb.-Bazillen neg.

Ureterenharn zum Meerschweinchenversuch. *Entlassung* des Pat., um das Resultat abzuwarten. *Wiederaufnahme am 3. 5. 39.* Resultat des Meerschweinchenversuches: Ureterenharn rechts pos., links neg.

6. 4. Nephrectomia dx. (Liedberg): Normalgrosse Niere. Nichts Abnormes zu sehen oder zu palpieren. *Operationspräparat:* In Höhe eines der unteren Calices eine etwas mehr als erbsengrosse Kaverne. In Höhe des darüberliegenden Calyx eine etwas grössere Kaverne. Mikroskopischer Befund: Frische Nierentuberkulose.

FALL 48. A. P. 41-jährige Frau. Chir. 1912/39.

Vor 4 Jahren wegen linksseitiger Nierenentzündung eine Woche lang in einem anderen Krankenhause. Seitdem jährlich 3—4 Schmerzanfälle in der rechten Nierengegend. Ausstrahlung in die Harnröhre, häufiger Harndrang. Temp. während der Anfälle 38°—38,5°. Nach 2—3 Tagen meist wieder gesund. Im letzten halben Jahr fast dauernd Beschwerden. Pat. fühlte sich elend und magerte ab.

Aufnahme am 19. 5. 39: Guter A. Z. Im linken Hypochondrium eine kindskopfgrosse, harte, unempfindliche, ballotierende Resistenz mit glatter Oberfläche palpabel. Aseptische Pyurie. Senkung 43 mm/Std. Rest-N 38 mg%. Temp. subfebril.

20. 5. Röntgenuntersuchung der Harnorgane. Klinische Diagnose: Tumor ren. sin.

Leeraufnahme: Rechter Nierenschatten normal, linker Nierenschatten vergrössert und mit plumpen unteren Pol.

Urographie: Rechts o. B. Links keine Ausscheidung.

Röntgenuntersuchung der Lungen: Kleine Verkalkungen im linken Spitzenfeld.

22. 5. Cystoskopie: Blasenschleimhaut des Trigonums, hauptsächlich links, etwas gerötet. Rechte Harnleitermündung normal. Linke Harnleitermündung etwas oedematös. Kleines Blutkoagel in der Mündung. ½ cm oberhalb der Harnleitermündung ein deutliches Hindernis für den Katheter. *Blasenharn:* Zahlreiche Leukocyten. *Rechter Ureterenharn:* Einzelne Leukocyten.

6. 6. Nephrectomia sin. (Liedberg): Freilegung der grossen Niere, die ein höckeriger, fluktuierender Sack ist und von einer entzündlich veränderten Fettkapsel umgeben ist. *Operationspräparat:* Die Niere besteht aus einem grossen, mit dickem gelbgrünen Eiter gefüllten Pyonephrosesack. Mikroskopischer Befund: Nierentuberkulose.

FALL 49. G. P. 33-jähriges Fräulein. Chir. 2239/39.

Vor 1 Jahr 1 Woche lang Cystitisbeschwerden. Pat. fühlt sich seit 1 Woche elend, einmal Nierenstechen rechts und Harndrang.

Aufnahme am 12. 6. 39. Harn: Mässige Pyurie. Rest-N 31 mg%.

15. 6. Röntgenuntersuchung der Harnorgane. Klinische Diagnose: Nephrolithiasis dx.

Leeraufnahme: Nierenschatten o. B. Nebenbefund: Zahlreiche intraperitoneale Verkalkungen.

Urographie: Beiderseits gleichzeitig und zu normaler Zeit einsetzende Kontrastausscheidung. Rechts etwas verminderte Kontrastdichte. Neben den beiden obersten Calices im Nierenparenchym kleinere Kontrastansammlungen. Ausserdem eine unregelmässige Kontrastansammlung am kranialen Umfang des Nierenbeckens, dem Sinus renalis entsprechend. Links normale Kontrastdichte. Neben dem obersten Calyx 2 kleine, gut begrenzte, kontrastgefüllte Hohlräume, die durch deutliche, feine Kanäle mit dem Calyx verbunden sind. Die röntgenologischen Veränderungen der rechten Niere sind wahrscheinlich durch Einschmelzungen des Parenchymes bedingt. Auf der linken Seite handelt es sich offenbar um eine Anomalie.

Röntgenuntersuchung der Lungen: Verkalkungen im rechten Hilus.

15. 6. Cystoskopie: Blasenschleimhaut gerötet. Schwellung um die rechte Harnleitermündung. Oberhalb dieser 4 typische Miliartuberkel. Rechte Harnleitermündung oedematös. Links normale Harnleitermündung innerhalb eines Oedemes. *Blasenharn:* Zahlreiche Leukocyten. Keine sicheren Tb.-Bazillen. *Rechter Ureterenharn:* Zahlreiche Leukocyten. Tb.-Bazillen pos. *Linker Ureterenharn:* 5—10 Leukocyten.

21. 6. Cystoskopie: Keine sicheren Veränderungen um die Harnleitermündungen. *Rechter Ureterenharn:* Zahlreiche Leukocyten. Tb.-Bazillen neg.

23. 6. Nephrectomia dx. (Liedberg): *Operationspräparat:* Normalgrosse Niere. Nichts Abnormes palpabel. Eine vom zweitobersten Calyx an der Vorderseite ausgegangene bohnengrosse Kaverne mit Knötchen an der Oberfläche. Mikroskopischer Befund: Nierentuberkulose.

FALL 50. O. L. 61-jähriger Pferdeknecht. Chir. 2291, 3163/39.

1925 Ablatio testis dx. wegen Tuberkulose. Vor 1 Woche bemerkte Pat., dass der linke Hoden empfindlich und etwas vergrössert war.

Aufnahme am 16. 6. 1939. Mässige aseptische Pyurie. Rest-N 44 mg%. 20. 6. Blasenharn zum Meerschweinchenversuch. 21. 6. Epididymektomie: Tbc. *Entlassung*, um das Resultat des Meerschweinchenversuches abzuwarten.

Wiederaufnahme am 22. 8. 39, da das Resultat des Meerschweinchenversuches positiv war.

25. 8. Röntgenuntersuchung der Harnorgane. Klinische Diagnose: Tbc. ren.?

Leeraufnahme: Rechter Nierenschatten normal. Im Zentrum des linken Nierenschattens eine unregelmässige Kalkschollenansammlung von $3\,^1/_2 \times 1\,^1/_2$ cm.

Urographie: Rechts o. B., links keine Kontrastausscheidung.

31. 8. Cystoskopie: Rechte Harnleitermündung etwas geöffnet. Linke Harnleitermündung nicht auffindbar. Ungefähr an seiner Stelle ist ein begrenzter Schleimhautbezirk gerötet und oedematös. *Blasenharn:* Einzelne Leukocyten. *Rechter Ureterenharn:* 20—30 Leukocyten, Tb.-Bazillen neg.

4. 9. Cystoskopie: Kleine Einsenkung im Ureterenwulst links, wahrscheinlich durch eine Harnleitermündung bedingt. Der Katheter kann nicht eingeführt werden. *Blasenharn:* Einzelne Leukocyten. *Rechter Ureterenharn:* 0—1 Leukocyten. Der Meerschweinchenversuch mit dem rechten Ureterenharn fiel neg. aus.

Stumme linke Niere, wahrscheinlich abgeschlossene tuberkulöse Niere. Man hielt eine Operation nicht für indiziert.

FALL 51. A. L. 28-jähriger Ziegelarbeiter. Chir. 2921, 3847, 4282/39.

Seit 5—6 Jahren Cystitisbeschwerden.

Aufnahme am 3. 8. 39 mit einer rechtsseitigen Epididymitis. Aseptische Pyurie. Rest-N 42 mg%.

11. 8. Röntgenuntersuchung der Harnorgane. Klinische Diagnose: Tbc. ren.?
Leeraufnahme: Beide Nierenschatten etwas gross. Der linke ausserdem etwas höckerig. Im medialen oberen Teil des linken Nierenschattens einige Verkalkungen. (Die im rechten Nierenschatten beschriebenen Verkalkungen sind nicht vorhanden.)
Urographie: Rechts o. B. Links keine Ausscheidung.
Röntgenuntersuchung der Lungen: o. B.
19. 8. Erneute *Urographie.* Derselbe Status. Um die Anatomie zu untersuchen, wird eine retrograde linksseitige Pyelographie vorgeschlagen.
Cystoskopieversuch und Sondierung der Urethra missglückt. Deshalb am *23. 8. Urethrographie:* Striktur in der Pars membranacea urethrae.
17. 9. Cystoskopie: Blasenschleimhaut anscheinend normal. Rechte Harnleitermündung o. B. Linke nicht auffindbar. *Blasenharn:* 10—15 Leukocyten. *Rechter Ureterenharn:* 0 Leukocyten.
21. 9. Ablatio Testis. 28. 9. Entlassung.
Wiederaufnahme am 23. 10.: Symptomatische Hydrocele.
24. 11. Urographie zur Kontrolle. Gleicher Status wie am 19. 8. *Entlassung.*
Meerschweinchenversuch, der pos. ausfiel. Deshalb *Wiederaufnahme* am 4. 12.
11. 12. Nephrectomia sin. (Wulff). *Operationspräparat:* Auf dem Schnitt durch die auf das Doppelte vergrösserte Niere sieht man eine grosse Zahl grosser cystischer Räume und eine allgemeine Parenchymzerstörung. Mikroskopischer Befund: Nierentuberkulose.

FALL 52. H. A. 41-jährige Frau. Chir. 3312/39.
Seit 1 Monat Cystitisbeschwerden, deshalb Aufnahme in die Frauenklinik. Dort
Cystoskopie am 31. 8. 39: Geringe diffuse Rötung des Trigonums. Harnleitermündungen o. B. Ein grosser Bezirk auf dem Blasengrunde zeigt intensive Rötung, reichliche Fibrinauflagerungen und starke Blutungen. *Blasenharn:* Zahlreiche Leukocyten. Tb.-Bazillen pos. *Rechter Ureterenharn:* Zahlreiche Leukocyten. Tb.-Bazillen pos. *Linker Ureterenharn:* Wenig Leukocyten. Tb.-Bazillen neg. Rest-N 28 mg%. Überweisung in die Chirurgische Klinik am 1. 9. 39.
4. 9. Röntgenuntersuchung der Harnorgane. Klinische Diagnose: Tbc. ren.
Leeraufnahme: Rechter Nierenschatten etwas kleiner als der linke.
Urographie: Stark verminderte Kontrastdichte im rechten, stark deformierten Nierenbecken. Links o. B.
Röntgenuntersuchung der Lungen: In beiden Lungenfeldern kleine Verkalkungen.
5. 9. Cystoskopie: Blasenschleimhaut gerötet. Vereinzelt Fibrinauflagerungen. *Rechter Ureterenharn:* Massenhaft Leukocyten. Tb.-Bazillen pos. *Linker Ureterenharn:* Einzelne *Leukocyten.* Tb.-Bazillen neg.
8. 9. Nephrectomia dx. (Wulff): *Operationspräparat:* Tuberkulöse Veränderungen im ganzen Nierenbecken. Im oberen Nierenpol 2 grosse Abszesshöhlen, die eine breite Verbindung mit dem Nierenbecken haben. Die untere ist ungefähr walnussgross, die obere etwa haselnussgross. Mikroskopischer Befund: Typische herdförmige Nierentuberkulose mit grossen Nekrosen und ausgedehnter entzündlicher Destruktion des Nierenparenchyms.

FALL 53. S. D. 27-jähriger Handlungsgehilfe. Chir. 3779/39.
1929 doppelseitige Pleuritis. Seit 2 Jahren, ungefähr 1 mal im Monat Haematurie. Dabei manchmal starke Bauchschmerzen links. Seit 1½ Jahren mässige Cystitisbeschwerden. Im Februar 1938 in einem anderen Krankenhaus. Dort erhielt Pat. die Mitteilung, dass er eine doppelseitige Nierentuberkulose hätte. Seit etwas weniger als 1 Jahr die gleichen Beschwerden. Muss am Tage jede oder jede zweite Stunde, in der Nacht jede zweite bis jede dritte Stunde Wasser lassen.
Aufnahme am 16. 10. 39: Tb.-Bazillen im Blasenharn pos. Rest-N 38 mg%.
20. 10. Röntgenuntersuchung der Harnorgane. Klinische Diagnose: Tbc. ren.

Leeraufnahme: Grösse und Form des rechten Nierenschattens normal. Linker Nierenschatten vergrössert und höckerig. In seinem oberen Pol eine 3 mm lange, streifenförmige Verkalkung.

Urographie: Rechts normale Kontrastausscheidung. Die obersten Calices sind deformiert, neben ihnen eine erbsengrosse kontrastgefüllte Höhle. Links keine Kontrastausscheidung.

20. 10. Cystoskopie: Blasenschleimhaut gerötet. An mehreren Stellen kleine miliare, wahrscheinlich tuberkulöse Herde. Rechte Harnleitermündung o. B. Linke Harnleitermündung deutlich sichtbar, aber kein Lumen zu entdecken. Der Katheterismus gelingt nicht. *Blasenharn:* Zahlreiche Leukocyten. *Rechter Ureterenharn:* Zahlreiche Leukocyten. Tb.-Bazillen pos.

FALL 54. A. L. 15-jähriger Schüler. Chir. 4382, 4514/39, 112/40.

Seit 3 Monaten fistelnde rechtsseitige tuberkulöse Epididymitis. Seit 14 Tagen Cystitisbeschwerden.

Aufnahme am 13 12. 39. Urin: Alb. pos. Zahlreiche Leukocyten, mässig viele kurze Stäbchen. Rest-N 28 mg%. Hypospadie, der Harnröhrenmündung am Frenulum.

19. 12. 39 Röntgenuntersuchung der Harnorgane. Klinische Diagnose: Tuberkulöse Epididymitis? + Nierentuberkulose??

Leeraufnahme: Nierenschatten o. B.

Urographie: Beiderseits gleichzeitig und zu normaler Zeit einsetzende Kontrastausscheidung. Rechts beginnt die Kontrastausscheidung in den unteren Calices, die normal geformt sind. Sehr wenig verminderte Kontrastdichte. Im oberen Nierenpol allmählich Füllung eines mehr als bohnengrossen unregelmässigen Hohlraumes. Ein neben diesem gelegener Calyx ist bogenförmig nach unten disloziert. Links o. B.

Röntgenuntersuchung der Lungen: Verkalkter Primärkomplex rechts.

Cystoskopie wegen der Penismissbildung unmöglich.

29. 12. Erneute *Röntgenuntersuchung der Harnorgane* zur Kontrolle, da keine Cystoskopie vorgenommen werden kann. Gleicher Status wie bei der Untersuchung am 19. 12. 39.

Tb.-Bazillen pos. im Blasenharn.

3. 1. 40: Nephrectomia dx. (Liedberg): Makroskopisch und palpatorisch normale Niere. *Operationspräparat:* Dem Röntgenbefunde genau entsprechend, eine fast walnussgrosse Kaverne im oberen Nierenpol. Mikroskopischer Befund: Nierentuberkulose.

FALL 55. A. L. 21-jähriger Artillerist. Chir. 307/40.

1939 während des Militärdienstes Ablatio testis dx. wegen Tuberkulose. Bei einer Röntgenuntersuchung der Nieren soll links eine Veränderung festgestellt worden sein. Pat. wurde kriegsdienstuntauglich erklärt. Keine Beschwerden beim Wasserlassen.

Aufnahme am 16. 1. 40: Aseptische Pyurie. Rest-N 38 mg%.

19. 1. Röntgenuntersuchung der Harnorgane. Klinische Diagnose: Tbc. ren. sin.?

Leeraufnahme: Rechter Nierenschatten normal, linker etwas vergrössert, höckerige Lateralkontur. Nebenbefund: Verkalkte Mesenterialdrüsen.

Urographie: Rechts o. B. Links keine Kontrastausscheidung.

Röntgenuntersuchung der Lungen: o. B.

20. 1. Cystoskopie: Blasenschleimhaut etwas gerötet. Linke Harnleitermündung nicht auffindbar. *Rechter Ureterenharn:* 0—4 Leukocyten. Massenhaft Erythrocyten. Tb.-Bazillen neg.

Meerschweinchenversuch mit dem Harn der rechten Nieren und der Blase: neg.

25. 1. Nephrectomia sin. (Strömbeck): Praeoperative Diagnose: Linksseitige, abgeschlossene Nieren-tbc. Niere etwas vergrössert und grobhöckerig. Flukturierende Partien palpabel. *Operationspräparat:* Nierenparenchym zum grössten Teil zerstört. Vorhanden ist nur noch eine dünne Membran mit käsigen Belägen. Mikroskopischer Befund: Die exstirpierte Niere zeigt ausserordentlich fortgeschrittene tuberkulöse Veränderungen.

FALL 56. I. O. 40-jährige Frau. Chir. 486/40.

1937 Exstirpation der rechten Niere wegen Tbc. Links normaler Befund. Bis November 1939 beschwerdefrei. Dann 14 Tage lang Cystitisbeschwerden. Danach bis Anfang Februar 1940 gesund. Am 2. 2. 40 morgens Harndrang und 40,3° Fieber.

Aufnahme am 3. 2. 40: Herabgesetzter A. Z. Temp. 38,4°. Druckempfindlichkeit in der linken Nierengegend. Starke Harninfektion. Senkung 30 mm/Std. Rest-N 38 mg%.

7. 2. Röntgenuntersuchung der Harnorgane: Klinische Diagnose: Cystopyelitis. Urolithiasis? Tbc. ren. sin.?

Leeraufnahme: Linker Nierenschatten o. B.

Urographie: Links normale Kontrastausscheidung. Das Lumen des obersten Calyx major ist verengert. Deformierter zweitoberster Calyx minor. Dicht neben diesem in der Nierensubstanz eine erbsengrosse, unregelmässige Kontrastansammlung.

Meerschweinchenversuch mit dem Blasenharn pos.

FALL 57. E. O. 31-jähriger Parkwächter. Chir. 916/40.

1927 doppelseitige Pleuritis. Seit 6 Monaten ab und zu Cystitisbeschwerden.

Aufnahme am 6. 3. 40. Fistelnde tuberkulöse Epididymitis rechts. Urin: Massenhaft Leukocyten, zahlreiche Kokken und Stäbchen. Tb.-Bazillen pos. Rest-N 34 mg%.

8. 3. Röntgenuntersuchung der Harnorgane. Klinische Diagnose: Tbc. ren.

Leeraufnahme: Rechter Nierenschatten: o. B. Linker Nierenschatten: Plumper oberer Pol. Darin ein haselnussgrosser und ein etwas kleinerer, kalkdichter Schatten.

Urographie: Rechts o. B. Links verminderte Kontrastdichte. Der obere Teil des deformierten Nierenbeckens füllt sich den eben beschriebenen Verkalkungen entsprechend nur unvollständig. Einer der mittleren Calices ist bogenförmig nach distal disloziert.

Röntgenuntersuchung der Lungen: Ältere spezifische Spitzenveränderungen.

9. 3. Cystoskopie: Um die linke Harnleitermündung in der Schleimhaut einzelne graue gelatinöse Knötchen. Linker Harnleiter kann nicht katheterisiert werden. *Blasenharn:* Zahlreiche Leukocyten. Tb.-Bazillen pos. *Rechter Ureterenharn:* Keine Leukocyten. Tb.-Bazillen neg.

14. 3. Nephrectomia sin. (Liedberg): Dem oberen Nierenpol entsprechend einige Vorwölbungen, von denen eine fluktuiert. *Operationspräparat:* Dem Röntgenbilde genau entsprechend enthält der obere Teil der Niere eine haselnussgrosse Kaverne mit inkrustiertem Käse und eine etwas frischere Kaverne am Nierenbecken, die mit diesem in Verbindung steht. Mikroskopischer Befund: Nierentuberkulose.

FALL 58. E. N. 32-jähriger Landarbeiter. Chir. 1244, 1478/40.

1923 Tbc. gen. — 1927 Omarthritis-tbc. Vor einem Jahr einige Zeit lang Cystitisbeschwerden. Danach gesund. Seit 1 Monat wieder Cystitisbeschwerden.

Aufnahme am 2. 4. 1940. Eingewiesen von einem praktischen Arzt, der eine Pyurie und Tuberkelbazillen gefunden hatte. Urin: Massenhaft Leukocyten. Tb.-Bazillen pos. Rest-N 30 mg%.

4. 4. Röntgenuntersuchung der Harnorgane. Klinische Diagnose: Tbc. ren.

Leeraufnahme: Linker Nierenschatten etwas grösser als der rechte.

Urographie: Rechts o. B. Links verspätete Kontrastausscheidung, verminderte Kontrastdichte. Füllung unregelmässiger Zerfallshöhlen, die grösste im oberen Teil der Niere, kleinere im mittleren und unteren Teil.

Röntgenuntersuchung der Lungen: Doppelseitige, ältere spezifische Spitzenveränderungen.

6. 4. Nephrectomia sin. (Strömbeck): *Operationspräparat:* Im oberen Nierenpol eine unregelmässige, walnussgrosse Kaverne. Im übrigen fast alle Papillenspitzen destruiert.

Entlassung am 19. 4. 40, aber Wiederaufnahme am 28. 4. wegen einer Haematurie. Die *Cystoskopie* zeigte eine linsenförmige Wunde in der Blase als Blutungsquelle.

FALL 59. S. O. 28-jähriger Arbeiter. Chir. 1356/40.

3 Tage lang Haematurie mit Koageln. Keine Beschwerden beim Wasserlassen.

Aufnahme am 11. 4. 40. Urin: Zahlreiche Erythrocyten, 0 Leukocyten, 0 Bakterien. Bauch palpatorisch o. B. Temp. normal. Senkung 12 mm/Std. Rest-N 36 mg%.

13. 4. Röntgenuntersuchung der Harnorgane. Klinische Diagnose: Haematurie.

Leeraufnahme: Grösse, Lage und Form des rechten Nierenschattens normal. Im oberen Teil des linken Nierenschattens ein haselnussgrosser, dichter, im unteren Teil einige kleinere, unregelmässige Kalkschatten.

Urographie: Auf beiden Seiten doppelte Nierenbecken. Rechts o. B. Links: gute Kontrastfüllung des oberen Nierenbeckens und normale Kontrastdichte. Am Orte des oberen, eben beschriebenen Kalkschattens sind die unteren Calices eingeschnürt. Im unteren deformierten Nierenbecken verminderte Kontrastdichte.

15. 4. Cystoskopie: Blasenschleimhaut o. B. *Rechter Ureterenharn:* 4—6 Leukocyten, Tb.-Bazillen neg. *Ureterenharn links* aus der lateralen Mündung, die dem unteren Nierenbecken entspricht: Zahlreiche Leukocyten. Tb.-Bazillen pos. *Ureterenharn links* aus der medialen Mündung, die dem oberen Nierenbecken entspricht: 8—10 Leukocyten, ziemlich zahlreiche Erythrocyten, Tb.-Bazillen neg.

16. 4. Nephrectomia sin. (Strömbeck): *Operationspräparat:* Eine haselnussgrosse Verkalkung im unteren Parenchymteil des oberen Nierenbeckens. Kleine Ulceration an der obersten Papille. Dilatation der unteren Nierenbeckenhälfte und Atrophie des Nierenparenchyms. Dort ausgedehnte tuberkulöse Zerstörungen, zum Teil mit Kalkablagerungen. Mikroskopischer Befund: Nierentuberkulose.

FALL 60. M. H. 27-jährige Frau. Chir. 1409/40.

Mit 10 Jahren Tbc. gen. Vor 5 Monaten 2 Wochen lang Cystitisbeschwerden. Danach gesund. Vor 14 Tagen erkrankt mit Schwäche, Übelsein, Erbrechen und Durchfällen. Dabei Fieber bis zu 39° und Bauchschmerzen rechts. Trüber Urin.

Aufnahme am 19. 4. 40. Relativ guter A. Z. Bauch o. B. Temp. 39,2. Urin: Zahlreiche Leukocyten, wenig Bakterien. Senkung 67 mm/Std. Rest-N 40 mg%.

20. 4. Röntgenuntersuchung der Harnorgane. Klinische Diagnose: Tbc. ren.? Salpingitis?

Leeraufnahme: Beide Nierenschatten tiefliegend. Rechter vergrössert, in seiner Mitte ein reiskorngrosser, unregelmässiger und ein etwas kleinerer Kalkschatten. Die Lateralkontur des linken Nierenschattens hat eine mandarinengrosse Ausbuchtung. In ihrem oberen Teil ein kleiner kalkdichter Schatten. Nebenbefund: Alte Spondylitis in der Lumbalwirbelsäule.

Röntgenuntersuchung der Lungen: In beiden Lungenfeldern kleine Verkalkungen.

23. 4. Urographie: Kontrastausscheidung auf beiden Seiten verspätet, in beiden Nierenbecken verminderte Kontrastdichte. Rechts mässige Dilatation des anatomischen Nierenbeckens, Verengerung der Kelchhälse und unregelmässig deformierte Calices. Links Lumenverengerung des ganzen Nierenbeckens ausser der Calices, die unregelmässig dilatiert sind. Die Nierenbeckenverzweigungen sind langgezogen und auf beiden Seiten bogenförmig disloziert. Zur genaueren Untersuchung der Nierenbeckenanatomie wird eine retrograde Pyelographie vorgeschlagen.

23. 4. Gynaekologische Untersuchung: Palpatorisch wahrscheinlich chronische Salpingo-Oophoritis rechts.

25. 4. Cystoskopie: Blasenschleimhaut normal, ausser um die rechte Harnleitermündung, die geschwollen und gerötet ist. Im rechten Harnleiter 2—3 cm oberhalb der Mündung ein deutlicher Widerstand. *Blasenharn:* Zahlreiche Leukocyten. Tb.-Bazillen neg. *Linker Ureterenharn:* 12—15 Leukocyten. Tb.-Bazillen neg. Im Anschluss daran *retrograde Pyelographie links:* Gleiche Deformierung wie bei der Urographie. Schlussfolgerung: Es handelt sich um eine Deformierung des Nierenbeckens auf der Basis eines destruktiven Prozesses und einer primäranatomischen Veränderung.

30. 4. Cystoskopie und erneute *retrograde Pyelographie links*, um die eigentümliche Nierenbeckenanatomie genauer zu untersuchen: Bei dieser Untersuchung füllt sich oben lateral an Stelle eines Calyx eine kirchkerngrosse, unregelmässige Höhlenbildung. Dies war bei der vorigen Untersuchung nicht der Fall.

Meerschweinchenversuch und Löwensteinkultur positiv.

FALL 61. O. N. 33-jähriger Landarbeiter. Chir. 2399, 2994, 3627/40.

1938 Epididymitis rechts. Seit 2 Wochen akute Epididymitis links.

Aufnahme am 22. 7. 40. Aseptische Pyurie. Rest-N 33 mg%.

23. 7. 40. Röntgenuntersuchung der Harnorgane. Klinische Diagnose: Tuberkulöse Epididymitis.

Leeraufnahme: Nierenschatten o. B.

Urographie: Beiderseits normale Kontrastausscheidung. Links, neben dem obersten Calyx eine erbsengrosse, etwas unregelmässige Kontrastansammlung, offenbar in einer Zerfallshöhle. (Diese Veränderung wurde nicht beachtet und der Röntgenbefund für normal gehalten.)

23. 7. Harn zum Meerschweinchenversuch eingeschickt. Entlassung.

Wiederaufnahme am 16. 9. mit unverändertem Status. Meerschweinchenversuch pos.

Urographie am 18. 9. 40: Derselbe Status wie am 23. 7. 40. Auch bei dieser Untersuchung wurde die pathologische Veränderung links nicht erkannt. Stattdessen beobachtete man eine mässige Dilatation der Calices auf der rechten Seite, die eine rechtsseitige *retrograde Pyelographie* veranlasste. Diese wurde am 19. 9. vorgenommen und war o. B.

19. 9. Cystoskopie: Blasenschleimhaut und Harnleitermündungen o. B. Der linke Harnleiter kann nicht katheterisiert werden. *Blasenharn:* 1—2 Leukocyten. Tb.-Bazillen neg. *Rechter Ureterenharn:* Einzelne Leukocyten. Tb.-Bazillen neg.

21. 9. Epididydektomie. — Entlassung.

Wiederaufnahme am 13. 11. 40 wegen einer Schwellung der linken Skrotalhälfte.

21. 11. Röntgenuntersuchung der Harnorgane. Klinische Diagnose: Verdacht auf Tbc. ren. (sin.?).

Leeraufnahme und *Urographie:* Derselbe Status wie bei den vorigen Untersuchungen. Erst jetzt wird der pathologische Prozess erkannt.

Röntgenuntersuchung der Lungen: Verkalkungen in der Nähe des linken Hilus.

26. 11. Nephrectomia sin. (Strömbeck): *Operationspräparat:* In der Mitte der Nierenkonvexität eine haselnussgrosse Kaverne, die keine Verbindung mit dem Nierenbecken hat. Frische, tuberkulös aussehende Destruktion einer der obersten Papillen. Mikroskopischer Befund: Nierentuberkulose.

FALL 62. I. O. 22-jährige Frau. Chir. 3156/40.

1935 wegen Tbc. pulm. + Tbc. lymphogland. mesenterii hier behandelt. Seit 3 Monaten Cystitisbeschwerden.

Aufnahme am 30. 9. 40. Urin: Massenhaft Leukocyten und manchmal Kokken und Stäbchen. Rest-N 27 mg%.

2. 10. 40. Röntgenuntersuchung der Harnorgane. Klinische Diagnose: Tbc. ren.

Leeraufnahme: Grösse des rechten Nierenschattens normal. Linker Nierenschatten vergrössert. Unterhalb der Mitte, lateral einige kleine Verkalkungen.

Urographie: Rechts o. B. Links sehr verminderte Kontrastdichte in einem stark deformierten Nierenbecken. Nebenbefund: Zahlreiche Mesenterialdrüsenverkalkungen.

Röntgenuntersuchung der Lungen: Ausgedehnte Verkalkungen in den Hili und Lungenfeldern.

4. 10. Cystoskopie: Stark gerötete Blasenschleimhaut mit kleinen Fibrinauflagerungen. Rechte Harnleitermündung nicht auffindbar. Linke Harnleitermündung klaffend, aber sonst normal. *Blasenharn:* 8—10 Leukocyten. *Linker Ureterenharn:* 4—5 Leukocyten. Tb.-Bazillen pos.

5. 10. Nephrectomia sin. (Wulff): Doppelt faustgrosse, höckerige Niere. Tuberkel an der Oberfläche. *Operationspräparat:* Mehr als walnussgrosse Kaverne im unteren Teil der Niere und mehrere kleine tuberkulöse Veränderungen. Mikroskopischer Befund: Eine walnussgrosse und mehrere kleinere Kavernen. Auch das übrige Nierenparenchym enthält zahlreiche frische Tuberkel mit starker Neigung zu kavernöser Umwandlung.

FALL 63. H. O. O. 38-jähriger Landwirt. Chir. 3274/40, 56/41.

Vor 3 Jahren bemerkte Pat. eine erbsengrosse Geschwulst im Hodensack, die allmählich bis zu fast Hühnereigrösse heranwuchs. Vor 4 Monaten Schmerzanfall rechts, der im Hodensack begann und sich in den Unterbauch und die rechte Flanke ausbreitete. Keine Beschwerden beim Wasserlassen.

Aufnahme am 10. 10. 40 mit akuten, typischen Nierenkolikschmerzen rechts. Urin: Aseptische Pyurie. — Sofort

Röntgenuntersuchung der Harnorgane. Klinische Diagnose: Tbc.?

Leeraufnahme: Grösse, Lage und Form der Nierenschatten normal. Der rechte ist etwas grösser als der linke. Darmgase erschweren die Beurteilung.

Urographie: Links o. B. Rechts Dilatation der gesamten Harnwege. Wegen des klinischen Verdachtes auf Tuberkulose soll der Patient nach Vorbereitung noch einmal untersucht werden.

12. 10. Cystoskopie: Leichte Rötung des Trigonums, rechts etwas stärker als links. Zahlreiche stecknadelkopfgrosse gelbe Konkremetschatten auf dem Blasengrunde. Rechte Harnleitermündung etwas oedematös und gerötet. Linke Harnleitermündung normal. 10 cm oberhalb der rechten Harnleitermündung ein absolutes Hindernis. *Blasenharn:* 10—15 Leukocyten. *Rechter Ureterenharn:* 3—4 Leukocyten, 25—30 Erythrocyten. *Linker Ureterenharn:* Einzelne weisse, massenhaft rote Blk. — Tb.-Bazillen neg. in allen Proben.

18. 10. Erneute Urographie (s. oben): Rechts wenig verminderte Kontrastdichte und unscharfe Konturen der unteren, deformierten Calices. Da die Bilder nicht für absolut sicher gehalten werden, wird eine retrograde Pyelographie vorgeschlagen.

22. 10. Cystoskopie: Blasenschleimhaut rechts etwas gerötet. Harnleitermündungen wie vorher. *Blasenharn:* 12—15 Leukocyten. *Rechter Ureterenharn:* 10—12 Leukocyten. *Linker Ureterenharn:* Leukocyten im gleichen Verhältnis zu den Erythrocyten wie im Blut. Tb.-Bazillen in allen Proben neg. Meerschweinchenversuch. Im Anschluss an diese Cystoskopie, *retrograde Pyelographie rechts:* Wie bei der Urographie Veränderungen im unteren Teil des Nierenbeckens. Ein Parenchymzerfall ist aber nicht feststellbar.

Röntgenuntersuchung der Lungen: o. B.

2. 12. Resultat des Meerschweinchenversuches und der Löwensteinkultur: *Rechter Ureterenharn:* Pos. *Linker Ureterenharn:* Neg.

13. 12. Nephrectomia dx. (Liedberg): *Operationspräparat:* Mässige Pyonephrose; von den untersten Calices geht ein ungefähr walnussgrosser, käsiger Abszess aus. Mikroskopischer Befund: Nierentuberkulose.

FALL 64. H. P. 38-jähriger Landwirt. Chir. 3484/40, 161/41.

Mitte Oktober 1940 geringe Bauchschmerzen, die auf der linken Seite begannen. Dauer 1 Woche. Am 1. 11. starke Schmerzen im Rücken und in der linken Nierengegend. Erbrechen.

Aufnahme am 1. 11. 40. Urin: Mässig viele Leukocyten, wenig kurze Stäbchen. Rest-N 32 mg%.

1. 11. Röntgenuntersuchung der Harnorgane. Klinische Diagnose: Ureterolithiasis sin.?, Pyelitis sin.?, Ileus??? Akute Untersuchung.

Leeraufnahme: Nierenschatten o. B.

Urographie: Beiderseits gleichzeitig und zu normaler Zeit einsetzende Kontrastausscheidung. Die nach oben gehenden Calices majores beiderseits auffallend lang. Die

Kontrastdichte ist links geringer als rechts und der nach oben gerichtete Calyx major schmal und unregelmässig. (Diese Veränderung wurde im Originalbericht nicht erwähnt.)

6. 11. Blasenharn zum Meerschweinchenversuch.

9. 11. Cystoskopie: Blasenschleimhaut und Harnleitermündungen o. B. *Rechter Ureterenharn:* 5—10 weisse, zahlreiche rote Blk., 0 Bakterien. *Linker Ureterenharn:* 10—20 Leukocyten. 0 Bakterien. Im Anschluss an diese Cystoskopie *retrograde Pyelographie* zur genaueren Untersuchung der Nierenbeckenanatomie: Mangelhafte Füllung eines der mittleren Calices links und lebhafte Kontraktionen im oberen Teil des Nierenbeckens.

Meerschweinchenversuch vom 6. 11. pos.

4. 1. 41 Cystoskopie: Linke Harnleitermündung gerötet, geschwollen und klaffend. *Blasenharn:* Massenhaft Leukocyten. Tb.-Bazillen pos. *Rechter Ureterenharn:* Zahlreiche weisse und rote Blk. Tb.-Bazillen neg. *Linker Ureterenharn:* Massenhaft Leukocyten, Tb.-Bazillen neg.

7. 1. Erneute *Urographie* zur Untersuchung der Nierenbeckenanatomie. Die Untersuchung missglückte wegen zu reichlich vorhandener Darmgase.

10. 1. Cystoskopie: Gleicher Befund wie bei der Untersuchung am 4. 1. Im Anschluss daran *retrograde Pyelographie* rechts: o. B. Da der Ureterenkatheterismus links missglückt, am

13. 1. Erneute *Urographie:* Kontrastdichte links geringer als rechts. Der oberste Calyx major ist lang. In der Mitte lateral eine kleine Ausbuchtung, die *vielleicht* einen eingeschnürten Kelchhals darstellt. Rechts o. B.

20. 1. Nephrectomia sin. (Liedberg): Mitten auf der Rückseite der Niere eine 1-Markstück-grosse veränderte, etwas vorgewölbte Partie, auf der einige stecknadelkopfgrosse, weisse Knötchen zu sehen sind. *Operationspräparat:* Im erwähnten Bezirk auf der Rückseite der Niere eine haselnussgrosse Kaverne mit Kalkinkrustierungen. Diese ist vom Nierenbecken durch eine Striktur in dem entsprechenden Calyx getrennt. Mikroskopischer Befund: Nierentuberkulose.

FALL 65. F. J. 47-jährige Witwe. Chir. 3672/40, 588, 2602/41, 1217, 3680/42.

Vor $^1/_2$ Jahr 1 Monat lang mehrere Anfälle akut einsetzender Schmerzen in der rechten Flanke, die 1 Stunde lang andauerten. Vor 14 Tagen ein ähnlicher Anfall. Heute wieder ein Anfall.

Aufnahme am 16. 11. 40. Herabgesetzter A. Z. Bauch: Geringe Muskelspannung rechts. Urin: Einzelne rote, mässig viele weisse Blk. Mässig viele Stäbchen.

Röntgenuntersuchung der Harnorgane sofort. *Klinische Diagnose:* Ureterolithiasis dx.

Leeraufnahme: Nierenschatten o. B.

Urographie: Rechts zu normaler Zeit einsetzende Kontrastausscheidung, Füllung eines stark dilatierten Nierenbeckens und eines dilatierten Ureters. Links keine Kontrastausscheidung.

19. 11. Cystoskopie: Blasenschleimhaut und Harnleitermündungen o. B. Linker Ureterenkatheterismus gelingt nicht. *Blasenharn:* Zahlreiche Leukocyten. *Rechter Ureterenharn:* Mässig viele Leukocyten. Im Anschluss an die Cystoskopie *retrograde Pyelographie rechts:* Füllung eines etwas dilatierten Nierenbeckens mit scharfen Konturen.

26. 11. Cystoskopie: Rechter Ureterenharn: 0 Leukocyten, 0 Bakterien. Aus dem *linken* Ureter kein Harn. Bei der *retrograden Pyelographie links* gelangt der Kontrast bis in Höhe der dritten Lendenwirbelscheibe. Keine Füllung des Nierenbeckens.

Erneute *Urographie* zur Kontrolle, *am 4. 12.:* Die Nierenbeckendilatation rechts ist etwas zurückgegangen, sonst keine Änderung des Status.

Meerschweinchenversuch.

Röntgenuntersuchung der Lungen: Einige Kalkschollen im rechten Lungenfeld.

20. 1. 41 Meerschweinchenversuch pos. *Wiederaufnahme* der Pat. am 7. 2. 41. Sie hatte inzwischen 4 ähnliche Anfälle rechts gehabt.

13. 2. Sichere Tuberkulose der linken Niere. Beschwerden rechts. Der Fall erscheint für eine operative Therapie nicht geeignet.

Wiederaufnahme am 22. 7. 41. Im letzten Monat Verschlechterung mit täglichen Anfällen rechts.

25. 7. Röntgenuntersuchung der Harnogane. Klinische Diagnose: Tbc. ren. (bilat.?).

Urographie: Rechts etwas verspätete Kontrastausscheidung und verminderte Kontrastdichte. Neben den unteren Calices füllen sich einige bohnengrosse Hohlräume mit Kontrast. Erhebliche Dilatation des Nierenbeckens. (Die Veränderungen neben den unteren Calices sind im Originalbericht nicht beschrieben.) Links keine Kontrastausscheidung.

Entlassung. *Wiederaufnahme am 25. 3. 42.*

30. 3. Cystoskopie: Harnleitermündungen etwas starr und gerötet. Die linke kann nicht katheterisiert werden. *Blasenharn:* Zahlreiche Leukocyten. Tb.-Bazillen pos. *Rechter Ureterenharn*: 10—15 Leukocyten. Tb.-Bazillen pos.

Entlassung. *Wiederaufnahme* am 6. 10. 42. Vor 3 Wochen 3 Nächte lang leichte Schmerzanfälle rechts. Seitdem Cystitisbeschwerden.

8. 10. Röntgenuntersuchung der Harnorgane. Klinische Diagnose: Tbc. ren. amb.

Leeraufnahme: Rechter Nierenschatten o. B. Im oberen Teil des linken Nierenschattens einige unregelmässige Verkalkungen.

Urographie: Rechts etwas verspätet Kontrastausscheidung in die erheblich dilatierten Harnwege. Gute Kontrastdichte. Der obere Teil des Nierenbeckens ist, abgesehen von der Dilatation, normal geformt, der untere unregelmässig. Hier Kontrastfüllung bohnengrosser Zerfallshöhle. Links keine Kontrastausscheidung.

7. 10. Cystoskopie: Rechte Harnleitermündung etwas gerötet. Linke Harnleitermündung kraterförmig. Ihre Umgebung stark görtet und geschwollen, kleine Ulcerationen. Die Rötung und Scwellung erstrecken sich auch nach rechts.

Im Blasenharn Tb.-Bazillen pos.

FALL 66. F. A. 20-jähriger Postbeamter. Chir. 3685/40.

Seit 3 Wochen geringe Schmerzen in der linken Flanke, keine Beschwerden beim Wasserlassen.

Aufnahme am 18. 11. 40. Urin: Zahlreiche Leukocyten. Mässig viele Kokken. Rest-N 52 mg%.

19. 11. Röntgenuntersuchung der Harnorgane. Klinische Diagnose: Tbc. ren. sin.

Leeraufnahme: Rechter Nierenschatten normal. In der Mitte des linken Nierenschattens ein unregelmässiger, ca. haselnussgrosser kalkdichter Schatten. Nebenbefund: Verkalkung in der Vesicula seminalis sin. Mesenterialdrüsenverkalkungen.

22. 11. Cystoskopie: Linke Harnleitermündung oedematös und gerötet. Linker Ureterenkatheterismus missglückt. *Blasenharn:* Zahlreiche Leukocyten. Tb.-Bazillen neg. *Rechter Ureterenharn:* Keine Leukocyten. Tb.-Bazillen neg.

Wegen des erhöhten Rest-N keine Urographie. *Retrograde Pyelographie rechts:* o. B.

Röntgenuntersuchung der Lungen: o. B.

23. 11. Im *Blasenharn* Tb.-Bazillen pos. Da der Rest-N auf 32 mg% gesunken

Urographie am 4. 12. Klinische Diagnose: Tbc. ren. sin. Rechts o. B. Links keine Ausscheidung.

6. 12. Nephrectomia sin. (Liedberg): Fast doppelt faustgrosse, stark höckerige Niere, die aus einem Konglomerat käsiger Kavernen besteht, und am ehesten einer alten Pyonephrose ähnelt. Mikroskopischer Befund: Nierentuberkulose.

FALL 67. S. E. P. 28-jähriger Landwirt. Chir. 2727/40.

1931 Pleuritis exsudativa dx. und tuberkulöse Epididymitis rechts. 1932 Exstirpatio epididymidis dx. und etwas später auch sin. 1937 Chondritis tbc. costae.

Aufnahme am 23. 11. in die Orthopädische Klinik wegen einer tuberkulösen Spondylitis. Dort mehrfach Alb. pos. und leichte Pyurie. Positives Resultat eines Meerschweinchenversuches mit dem Blasenharn.

2. 8. 40 Röntgenuntersuchung der Harnorgane. Klinische Diagnose: Tbc. ren.

Leeraufnahme: Rechts im unteren Nierenpol ein etwas unregelmässiger, reiskorngrosser Kalkschatten. Linker Nierenschatten o. B.

Urographie: Beiderseits gleichzeitig zu normaler Zeit einsetzende Kontrastausscheidung. Rechts sind die beiden untersten Calices etwas unregelmässig; neben ihnen unregelmässige Kontrastfüllung einiger kleiner Höhlenbildungen im Nierenparenchym. Links missglückte die Kompression. Die anatomischen Verhältnisse konnten deshalb nicht sicher festgestellt werden. Vorschlag einer retrograden Pyelographie.

7. 8. Cystoskopie: Blasenschleimhaut und rechte Harnleitermündung normal. Linke Harnleitermündung etwas gerötet. *Rechter Ureterenharn:* Einzelne Leukocyten. Tb.-Bazillen neg. Wahrscheinlich nur Spülflüssigkeit. *Linker Ureterenharn:* 3—8 weisse, ziemlich zahlreiche rote Blk. Tb.-Bazillen neg. Im Anschluss hieran *retrograde Pyelographie links:* o. B.

Überweisung in die Chirurgische Klinik zur Operation.

24. 8. Nephrectomia dx. (Liedberg): *Operationspräparat:* Dem Röntgenbilde genau entsprechend, eine kalkinkrustierte, erbsengrosse Kaverne an den untersten Papillen.

FALL 68. E. O. 52-jähriger Landwirt. Chir. 167/41.

Rechter Testis wegen Tuberkulose exstirpiert. Seit 1933 Rückenschmerzen auf beiden Seiten. 1935, 36 und 37 in einem anderen Krankenhaus. Dort in beiden Nieren Veränderungen diagnostiziert. Seit 1937 wegen einer tuberkulösen Spondylitis in einer Heilstätte. Dort bei einer Cystoskopie Tb.-Bazillen pos. im Blasen- und linken Ureterenharn. Rechte Harnleitermündung ulceriert. Ureterenkatheterismus unmöglich. Seit 6 Wochen Cystitisbeschwerden.

Aufnahme zur Untersuchung *am 3. 1. 41.* Rest-N 34 mg%.

7. 1. Röntgenuntersuchung der Harnorgane. Klinische Diagnose: Tbc. ren.

Leeraufnahme: Rechter Nierenschatten klein, mit einer haselnussgrossen nicht sehr dichten Verkalkung. Linker Nierenschatten normalgross.

Urographie: Rechts keine Kontrastausscheidung. Links Kontrastausscheidung in ein Nierenbecken, dessen oberer Teil eine erhebliche Lumenverengerung aufweist. Verminderte Kontrastdichte. Im oberen Nierenpol bohnengrosse, unregelmässige, kontrastgefüllte Zerfallshöhlen. Der zweitoberste Calyx ist bogenförmig nach unten disloziert.

Röntgenuntersuchung der Lungen: Pleuritisrest rechts.

FALL 69. A. A. 40-jähriger Chauffeur. Chir. 470/41.

1927 operiert wegen Epididymitis und Orchitis tbc. sin. Seit 2 Monaten Cystitisbeschwerden.

Aufnahme am 27. 1. 41: Urin: Pyurie. Tb.-Bazillen pos. Rest-N 36 mg%.

29. 1. Röntgenuntersuchung der Harnorgane. Klinische Diagnose: Tbc. ren.?

Leeraufnahme: Rechts typische Kittniere. Linker Nierenschatten etwas vergrössert.

Urographie: Rechts keine Ausscheidung. Links zu normaler Zeit einsetzende Kontrastausscheidung und normale Kontrastdichte. Neben mehreren Calices füllen sich unregelmässige, bis haselnussgrosse Hohlräume.

Röntgenuntersuchung der Lungen: Kleine Verkalkungen im rechten Lungenfeld.

31. 1. Cystoskopie: Rötung des ganzen Trigonums. Rechte Harnleitermündung nicht auffindbar. Linke Harnleitermündung etwas weit und leicht gerötet. Im Vertex 4—5 reiskorngrosse, linsenförmige Ulcera. *Blasenharn:* 10—20 Leukocyten. Tb.-Bazillen pos. *Linker Ureterenharn:* Ziemlich zahlreiche Leukocyten. Tb.-Bazillen pos.

FALL 70. E. W. 27-jährige Frau. Chir. 485/41. S. Seite 72.

FALL 71. J. M. Vorsteherin. Chir. 832, 1607/41.

Im April 1940 mässige Rückenschmerzen rechts. Diese wiederholten sich im Herbst 1940 3 mal, waren stärker, kamen anfallsweise und strahlten nach unten in die Leiste aus. Nach dem letzten Schmerzanfall, *am 6. 2. 41* in die Medizinische Poliklinik: Stark infizierter Harn. Rest-N 38 mg%.

12. 2. Röntgenuntersuchung der Harnorgane. Klinische Diagnose: Nieren-Ureterenstein? Hydronephrose?

Leeraufnahme: Rechter Nierenschatten normal. Linker Nierenschatten etwas zu klein, höckerige laterale Kontur. Kurz unterhalb der Mitte ein kleiner, dreieckiger, kalkdichter Schatten.

Urographie: Beiderseits gleichzeitig und zu normaler Zeit einsetzende Kontrastausscheidung. Normale Kontrastdichte. Rechts erhebliche Dilatation des ganzen Nierenbeckens. Einschnürung der unteren Calyxgruppen. Links sind die oberen Calices normal, die unteren zeigen eine Einschnürung. Um den oben beschriebenen kalkdichten Schatten sammelt sich Kontrast in einem Hohlraum, der durch einen sehr feinen Kanal mit dem Nierenbecken verbunden ist. Schlussfolgerung: Die röntgenologisch festgestellten Veränderungen in beiden Nieren stimmen am besten mit der Annahme einer Tuberkulose überein. — Deswegen Überweisung in die Chirurgische Klinik. *Aufnahme am 27. 2. 41.*

28. 2. Cystoskopie: Starkes bullöses Oedem des Blasengrundes. Rechte Harnleitermündung nicht auffindbar. Aus dem linken Harnleiter tropft es sehr langsam, wahrscheinlich Spülflüssigkeit. *Linker Ureterenharn:* Vereinzelte Leukocyten.

28. 2. Erneute *Urographie* auf Wunsch der Röntgenabteilung zur vollständigen Untersuchung der Nierenbeckenanatomie rechts: Mässig dilatiertes Nierenbecken und dilatierter Harnleiter.

3. 3. Meerschweinchenversuch. Entlassung der Patientin, um das Resultat abzuwarten. *Wiederaufnahme am 29. 4. 41*, da der Meerschweinchenversuch positiv war.

30. 4. Cystoskopie: Bullöses Oedem des vorderen Blasengrundes. Rechte Harnleitermündung nicht auffindbar. Um die linke Harnleitermündung ein Oedem. *Blasenharn:* Zahlreiche Leukocyten, Tb.-Bazillen neg. *Linker Ureterenharn:* 2—3 Leukocyten. Tb.-Bazillen neg.

5. 5. Retrograde Pyelographie links. (Der Grund hierfür geht nicht aus dem Überweisungsschein hervor.) Derselbe Befund wie bei der Urographie.

7. 5. Cystoskopie: Derselbe Befund wie vorher.

14. 5. Nephrectomia dx. (Liedberg): *Operationspräparat:* Grosser Höcker vorn in der Nierenmitte, der durch einen doppelt walnussgrossen, käsigen Abszess hervorgerufen wird. Die Spitze einer Papille in der Mitte der Niere ist deutlich ulceriert. Mikroskopischer Befund: Nierentuberkulose.

FALL 72. E. L. 42-jährige Frau. Chir. 852/41.

Vor 9 Jahren während einer Schwangerschaft Haematurie. Im Frühling 1940 6 Wochen lang Cystitisbeschwerden. Vor 3 Wochen wieder Cystitisbeschwerden und Kreuzschmerzen.

Aufnahme am 1. 3. 41. Urin: Aseptische Pyurie. Rest-N 37 mg%.

3. 3. Cystoskopie: Cystitis des Blasengrundes. Rechte Harnleitermündung o. B., linke oedematös. *Blasenharn:* Massenhaft Leukocyten. Aus dem *rechten* Harnleiter kommt kein Urin. *Linker Ureterenharn:* Zahlreiche Leukocyten. Im Anschluss hieran *doppelseitige retrograde Pyelographie.* (Wegen Mangel an Kontrastmittel keine Urographie.)

Leeraufnahme: Grösse, Lage und Form der Nierenschatten normal. In der Mitte des linken 2 hanfkorngrosse, nicht sehr dichte Verkalkungen. Rechts misslingt die retrograde Pyelographie wegen starker Schmerzen bei der Injektion des Kontrastmittels. Links ist der obere Calyx major schmal und unregelmässig. An seiner Abgangsstelle lateral ein kleiner Knoten, wahrscheinlich ein abgeschnürter Calyx.

Eine Urographie wird vorgeschlagen.

5. 3. 41 Urographie: Rechts o. B. Links sehr wenig verminderte Kontrastdichte. Unregelmässige Konturen des oberen medialen Calyx. Oberer Calyx major starrwandig mit verengertem Lumen. Wie bei der retrograden Pyelographie sieht man lateral davon eine knospenförmige Ausbuchtung. Die Kelchhälse der unteren Calices sind verengt. Lateral von den untersten Calices füllt sich eine erbsengrosse Höhle. Dieses war bei der retrograden Pyelographie nicht der Fall.

Röntgenuntersuchung der Lungen: Wahrscheinlich spezifischer Spitzenprozess links.

6. 3. Cystoskopie: Rechte Harnleitermündung normal. Linke nicht auffindbar. *Blasenharn:* Massenhaft Leukocyten. Tb.-Bazillen neg. *Rechter Ureterenharn:* Keine Leukocyten. Tb.-Bazillen neg.

10. 3. Cystoskopie. Rechte Harnleitermündung normal. Um die linke ein ausgesprochenes Oedem. *Blasenharn:* Massenhaft Leukocyten. Tb.-Bazillen pos. *Rechter Ureterenharn:* Einzelne Leukocyten, Tb.-Bazillen neg. *Linker Ureterenharn:* Massenhaft Leukocyten, Tb.-Bazillen pos.

11. 3. Nephrectomia sin. (Liedberg): In der Nierenmitte ein walnussgrosses, cystisches Gebilde mit glatter Wand und klarem Inhalt. Oben eine frische Papillenulceration. Von hier aus geht eine strahlenförmige Zeichnung zur Nierenoberfläche. An den untersten Papillenspitzen eine erbsengrosse Ulceration. Pathologisch-anatomischer Befund: Das Nierenbecken teilt sich in 2 Calices majores. Die Nierenpapillen der oberen sind arrodiert und von den am meisten angegriffenen Papillen im oberen Pol geht eine dreieckige Partie aus, die bis zur Nierenoberfläche vollständig von einschmelzenden Tuberkeln durchsetzt ist. Zwischen den beiden Calices majores und ohne Verbindung mit dem Nierenbecken findet sich in der hinteren Nierenhälfte eine haselnussgrosse Cyste mit glatten Wänden. Die sie umgebende Nierenrinde ist bis auf 3 mm verdünnt und eingesunken. Scharfe Grenze zwischen verändertem und gesundem Rindengewebe. Mikroskopischer Befund: Einschmelzende Tuberkel in den veränderten Papillen und zahlreiche Miliartuberkel mit kleinen, käsigen Nekrosen in der dreieckigen Partie. Die Cystenwand besteht aus einem festen, fibrösen Gewebe ohne Epithelüberzug. Das Nierengewebe darunter ist dicht mit Lymphocyten und Plasmazellen infiltriert und enthält zahlreiche mehr oder weniger hyalinisierte Glomeruli. Auch mikroskopisch sind die Veränderungen von dem gesunden Gewebe scharf abgegrenzt. Keine spezifischen Veränderungen in der Umgebung der Cyste. Die Schleimhäute des Nierenbeckens und Harnleiters sind entzündlich infiltriert und teilweise nekrotisch, zeigen aber keine sicheren Tuberkel (Hj. Sjövall).

FALL 73. G. N. 30-jähriger Landwirt. Chir. 1149/41.

Vor mehr als 1 Jahr ab und zu geringe Schmerzen in der linken Seite und über der Blasenregion. Die Beschwerden wurden allmählich stärker. Im Mai 1940 einige Anfälle starker, akut einsetzender Schmerzen links im Bauch, die nach unten in die Blase ausstrahlten. Während der Anfälle, die ungefähr 2 Stunden dauerten, vermehrter Harndrang und Brennen in der Harnröhre. In die Chirurgische Poliklinik am 29. 5. 40.

29. 5. Röntgenuntersuchung der Harnorgane. Klinische Diagnose: Nephrolithiasis sin.

Leeraufnahme: o. B.

Urographie: Normale Kontrastausscheidung. Im Hinblick auf die klinische Diagnose keine Untersuchung der Nierenbeckenanatomie.

Zunächst keine Beschwerden. Seit einigen Monaten jedoch ähnliche Beschwerden. Haematurie mit Koageln. Am 24. 3. 41 in die Medizinische Poliklinik. Überweisung zur Röntgenuntersuchung.

24. 3. 41. Röntgenuntersuchung der Harnorgane. Klinische Diagnose: Blasenstein? Nierenstein?

Leeraufnahme: Rechter Nierenschatten o. B., linker etwas gross.

Urographie: Normale Kontrastausscheidung. Über dem rechten Nierenschatten Darminhalt. (Pat. war für die Röntgenuntersuchung nicht vorbereitet.) Die Nierenbecken-

anatomie kann nicht zufriedenstellend untersucht werden. Das linke Nierenbecken ist durch eine Einschnürung seines unteren Teiles deformiert. Im unteren Nierenpol Kontrastfüllung zweier walnussgrosser Hohlräume.

Röntgenuntersuchung der Lungen: o. B.

Wegen des Röntgenbefundes Einweisung in die Chirurgische Klinik. Dort *Aufnahme am 24. 3. 41.*

Auf Vorschlag der Röntgenabteilung am *27. 3.* erneute *Urographie* zur Untersuchung der Nierenbeckenanatomie rechts: Am Übergang des Nierenbeckens zum Harnleiter eine mässige Lumenverengerung. Neben einem der unteren Calices ein erbsengrosser, kontrastgefüllter Hohlraum.

27. 3. Cystoskopie: Hauptsächlich im Trigonum stark gerötete Blasenschleimhaut und Fibrinbeläge. Rechte Harnleitermündung etwas, linke stark gerötet. *Blasenharn:* Zahlreiche Leukocyten. Tb.-Bazillen pos. *Rechter Ureterenharn:* 10—12 Leukocyten. Tb.-Bazillen pos. *Linker Ureterenharn:* Zahlreiche Leukocyten. Tb.-Bazillen pos. Im Anschluss an die Cystoskopie *retrograde Pyelographie rechts* zur vollständigen Untersuchung der Nierenbeckenanatomie: Die bei der Urographie am selben Tage beobachtete Zerfallshöhle füllt sich nicht.

Überweisung in eine Heilstätte. *Wiederaufnahme* im November 1941 (Chir. 3974/41).

18. 11. Röntgenuntersuchung der Harnorgane. Klinische Diagnose: Tbc. ren. amb.

Leeraufnahme: In dem rechten Nierenschatten sind jetzt noch einige kleine ringförmige Verkalkungen sichtbar.

Urographie: Am Orte der oben erwähnten Verkalkungen Kontrastfüllung einer bohnengrossen Höhle, an derselben Stelle wie bei der Untersuchung am 27. 3. 41. Die Striktur am Übergang des Nierenbeckens zum Harnleiter hat erheblich zugenommen. Links verminderte Kontrastdichte. Sonst derselbe Status wie vorher.

FALL 74. E. K. 40-jährige Krankenschwester. Chir. 2868/41.

Vor mehr als 1 Monat Erkrankung mit Kopfschmerzen, Muskelschmerzen und Fieber. Keine Beschwerden beim Wasserlassen. Am 2. Tage der Erkrankung im Harn massenhaft Leukocyten.

Aufnahme am 14. 8. 41. Urin: 20—25 Leukocyten. Keine Bakterien. Rest-N 40 mg%.

16. 8. Röntgenuntersuchung der Harnorgane. Klinische Diagnose: Tbc. ren.

Leeraufnahme: Nierenschatten o. B.

Urographie: Rechts etwas verminderte Kontrastdichte. Neben den oberen Calices im Nierenparenchym 2 erbsengrosse kontrastgefüllte Hohlräume. Oberer Calyx major starrwandig. Links o. B.

Röntgenuntersuchung der Lungen: o. B.

18. 8. Cystoskopie: Begrenzte Rötung um die rechte Harnleitermündung. *Rechter Ureterenharn:* 4—5 Leukocyten. Tb.-Bazillen pos. *Linker Ureterenharn:* Einzelne Leukocyten: Tb.-Bazillen neg.

19. 8. Nephrectomia dx. (Strömbeck): *Operationspräparat:* Typische tuberkulöse Veränderungen in den beiden obersten Calices. Mikroskopischer Befund: Nierentuberkulose.

FALL 75. B. J. 29-jähriger Landarbeiter. Chir. 4285/41 und 560/42. S. Seite 74.

FALL 76 T. L. 35-jähriger Landarbeiter. Chir. 3717/41, 29/42.

Vor mehr als ½ Jahr einige Zeit lang Cystitisbeschwerden. Seit 1 Monat wieder Beschwerden.

Aufnahme am 27. 10. 41. Aseptische Pyurie. Rest-N 33 mg%.

29. 10. Röntgenuntersuchung der Harnorgane. Klinische Diagnose: Nierentuberkulose.

Leeraufnahme: Grösse, Lage und Form der Nierenschatten normal. In der Mitte des rechten Nierenschattens ein reiskorngrosser dichter Kalkschatten. Im unteren Teil des linken Nierenschattens eine erbsengrosse Ansammlung nicht sehr dichter Kalkschatten

und darüber in einem 3 cm langen Bezirk eine streifenförmige Ansammlung ähnlicher Schatten.

Urographie: Beiderseits gleichzeitig und zu normaler Zeit einsetzende Kontrastausscheidung. Rechts normale Kontrastdichte. Der oben beschriebene kalkdichte Schatten liegt direkt neben dem mittelsten Calyx. Im oberen Nierenpol neben einem Calyx im Nierenparenchym eine bohnengrosse Kontrastansammlung. Links verminderte Kontrastdichte. Füllung eines deformierten Nierenbeckens und einer kirschgrossen Zerfallshöhle im unteren Nierenpol. Im oberen Nierenpol eine ähnliche erbsengrosse Höhle, die durch einen feinen Kanal mit dem obersten Calyx verbunden ist.

Röntgenuntersuchung der Lungen: Doppelseitige alte spezifische Spitzenveränderungen.

4. 11. Cystoskopie in Lumbalanaesthesie: Starke entzündliche Veränderungen in der ganzen Blase und besonders links. An einigen Stellen typisch tuberkulös aussehende Ulcerationen. Rechte Harnleitermündung gerötet und oedematös. Hindernis $^1/_2$ cm oberhalb der Harnleitermündung. *Blasenharn:* 15—20 Leukocyten. Tb.-Bazillen pos. *Linker Ureterenharn:* 5—10 Leukocyten, Tb.-Bazillen pos.

28. 11. Seit einiger Zeit rechts neben der Harnblase eine druckempfindliche Resistenz palpabel. Der Bauchstatus verschlechtert sich. *Röntgenuntersuchung des Bauches:* Rechts paravesicaler, gas- und flüssigkeitsgefüllter Abszess.

3. 1. 42 Exitus. Obduktion: Aus dem Obduktionsprotokoll (16/42). Nekrotische Schleimhautbeläge im rechten Nierenbecken. Ausserdem einige pfefferkorngrosse Konkremente. Im oberen rechten Nierenpol und in der Mittelpartie einige etwa erbsengrosse Käseherde, und in deren Umgebung einzelne Miliarherde. Keine Destruktion der Papillenspitzen. Im unteren Pol der linken Niere eine erbsengrosse kavernöse Einschmelzung an den untersten Pyramiden. Die danebenliegende Papillenspitze ist usuriert, und von der kavernösen Einschmelzung geht eine rosenkranzähnliche Aussaat nach unten zu den Papillenspitzen. Im oberen Teil der linken Niere ebenfalls eine kavernöse Einschmelzung, hier ungefähr erbsengross. Sie liegt in einer Markpyramide, deren Spitze eine schöne Usurierung mit Einschmelzung der Spitzenpartie und unregelmässiger Begrenzung zeigt. Mikroskopischer Befund: Nierentuberkulose.

FALL 77. S. B.-S. 43-jährige Frau. Chir. 4094/41.

Vor $1\,^1/_2$ Jahren während einiger Tage vermehrter Harndrang. 1 Monat später ebenfalls kurzdauernde Beschwerden. Danach 4 Monate beschwerdefrei. Dann wieder Beschwerden, deshalb

Aufnahme am 25. 11. 41. Urin: Zahlreiche Leukocyten, einzelne kurze Stäbchen. Rest-N 39 mg%.

29. 11. Röntgenuntersuchung der Harnorgane. Klinische Diagnose: Pyelocystitis.

Leeraufnahme: Rechter Nierenschatten etwas kleiner als der linke.

Urographie: Rechts verminderte Kontrastdichte. Plumpe Deformierung aller Calices. Links o. B. Pat. hat eine Chorea. Deshalb können keine scharfen Bilder aufgenommen werden. Zur Kontrolle wird eine retrograde Pyelographie vorgeschlagen.

Röntgenuntersuchung der Lungen: Rechts älterer, spezifischer Spitzenprozess.

2. 12. Cystoskopie: Cystitis, die am stärksten oberhalb und hinter der rechten Harnleitermündung ist. Dort bullöses Oedem und miliare kleine Ulcerationen mit schmierigem Grund. Rechte Harnleitermündung trichterförmig, weit geöffnet. Linke Harnleitermündung normal. Trotz wiederholter Spülungen entleert der rechte Harnleiter keinen Harn. *Linker Ureterenharn* normal.

Retrograde Pyelographie: Rechts wie bei der Urographie an allen Calices destruktive Prozesse. Links o. B.

5. 12. Nephrectomia dx. (Liedberg): *Operationspräparat:* Fast um jede Papille Zerstörung der Nierensubstanz. In der unteren Nierenhälfte ein grosser, käsiger Abszess. Mikroskopischer Befund: Nierentuberkulose.

FALL 78. F. J. 33-jähriger Landarbeiter. Chir. 4356/41, 177/42.

1935 in der Klinik wegen Nephrolithiasis sin. (Chir. 3934/35). Wurde damals mit einem akuten linksseitigen Anfall aufgenommen und hatte im Harn 3—4 rote und vereinzelte weisse Blk. 2 Tage später zahlreiche Leukocyten, keine Bakterien. Röntgenologisch fand man links, nahe der Einmündungsstelle des Harnleiters in die Blase ein Ureterenkonkrement. Kein Konkrementabgang. Nach der Entlassung gesund. Vor 14 Tagen Cystitisbeschwerden. Suchte die Chirurgische Poliklinik auf, in der eine aseptische Pyurie festgestellt wurde.

Aufnahme am 15. 12. 41.

17. 12. Cystoskopie: Linke Harnleitermündung etwas geschwollen. $^1/_2$ cm oberhalb ein Hindernis im Ureter. Vielleicht sitzt ganz unten ein kleines Konkrement. *Blasenharn:* Zahlreiche Leukocyten. *Rechter Ureterenharn:* 1—3 Leukocyten, Tb.-Bazillen neg.

19. 12. Röntgenuntersuchung der Harnorgane. Klinische Diagnose: Tbc. ren. sin.? Nephrolithiasis sin.? (Rest-N 44 mg%).

Leeraufnahme: Rechter Nierenschatten o. B. Der untere Pol des linken ist plump und enthält einige kleine, kalkdichte Schatten.

Urographie: Rechts o. B. Links verminderte Kontrastdichte. Füllung eines stark deformierten Nierenbeckens. Einige Calices sind ganz abgeschnürt und füllen sich nicht, andere sind gewunden und verkürzt.

5. 1. 42. Nephrectomia sin. (Liedberg): *Operationspräparat:* Starke tuberkulöse Nierenveränderungen. In der Mitte der Niere eine walnussgrosse ältere Kaverne, im unteren Pol eine nussgrosse, etwas frischere Kaverne. Mikroskopischer Befund: Nierentuberkulose.

FALL 79. S. E. 27-jähriger Landwirt. Chir. 1615/42.

Seit 1927 in Behandlung wegen tuberkulöser Spondylitis. Ende Januar 1942 geringe Schmerzen in der rechten Hüftgegend, die manchmal in die Vorderseite des Schenkels ausstrahlten. Keine Beschwerden beim Wasserlassen. Urin klar. Einweisung in die Orthopädische Klinik. Dort fand man eine Pyurie und Tb.-Bazillen im Harn. Rest-N 38 mg%.

14. 2. 42. Röntgenuntersuchung der Harnorgane. Klinische Diagnose: Tbc. ren.??

Leeraufnahme: Nierenschatten o. B.

Urographie: Rechts o. B. Links wahrscheinlich pathologischer Prozess an der unteren Calyxgruppe. Da keine genügend aufschlussreichen Bilder zu erhalten waren, *Kontrolluntersuchung am 23. 4.:* Beiderseits gleichzeitig und zu normaler Zeit einsetzende Kontrastausscheidung. Rechts o. B. Links etwas verminderte Kontrastdichte im Nierenbecken. Ein dilatierter Calyx kurz unterhalb der Nierenmitte. Geringe Deformierung der untersten lateralen Calyxgruppe. Einziehungen des Nierenbeckens am Übergang zum Harnleiter.

Röntgenuntersuchung der Lungen: Doppelseitiger spezifischer Spitzenprozess.

Überweisung in die Chirurgische Klinik mit der Diagnose Tbc. ren. sin. *Aufnahme am 24. 4. 42.*

29. 4. Cystoskopie: Rechte Harnleitermündung o. B. Linke gerötet. *Rechter Ureterenharn:* 0—4 Leukocyten. Tb.-Bazillen neg. *Linker Ureterenharn:* Zahlreiche Leukocyten. Tb.-Bazillen pos.

30. 4. Nephrectomia sin. (Carlquist): *Operationspräparat:* Etwas unterhalb der Nierenmitte eine walnussgrosse Veränderung des Nierenparenchyms, in deren Mitte eine erbsengrosse Höhle liegt. Striktur des dort liegenden Calyx und des Überganges zum Harnleiter. Mikroskopischer Befund: Nierentuberkulose.

FALL 80. A. O. 50-jähriger Landwirt. Chir. 2506/42.

1929 Ablatio testis dx. und 1930 Ablatio Epididym. sin. wegen Tuberkulose. Seit 2 Monaten Cystitisbeschwerden.

Aufnahme am 24. 3. 42. Urin: Zahlreiche Leukocyten, einzelne Kokken und Stäbchen. Rest-N 44 mg%.

26. 3. 42. Röntgenuntersuchung der Harnorgane: Klinische Diagnose: Cystitis. Nieren-Tbc.??

Leeraufnahme: Nierenschatten o. B.

Urographie. Rechts o. B. Links stark verspätete Kontrastfüllung einiger der oberen, deformierten Calices. Stark verminderte Kontrastdichte. Im Blasenschatten sieht man einen Defekt, der mehr als den halben Blasenumfang einnimmt.

Röntgenuntersuchung der Lungen: o. B.

30. 3. Cystoskopie: Blasenschleimhaut im wesentlichen normal. Rechte Harnleitermündung normal. Oedem- und Trabekelzeichnung links in der Blase. Einige typische Ulcerationen mit Fibrinbelägen. Linke Harnleitermündung weit klaffend. Der Ureterkatheter kann nur 2 cm weit eingeführt werden. Nach den Blasenveränderungen zu urteilen, hat der Pat. eine linksseitige Nierentuberkulose. *Rechter Ureterenharn:* Einzelne Leukocyten. Tb.-Bazillen neg.

16. 4. Nephrectomia sin. (Liedberg): *Operationspräparat:* Im mittleren und unteren Teil der Niere 3 walnussgrosse, käsige Kavernen. Der obere Teil der Niere sieht makroskopisch weniger verändert aus. Mikroskopischer Befund: Die Niere und das Nierenbecken sind in ein grosses, verästeltes System tuberkulöser Kavernen umgewandelt.

FALL 81. P. F. 42-jähriger Kaufmann. Chir. 2485/42.

Vor 8 Jahren eine kurze Zeit lang Cystitisbeschwerden. Einige Zeit danach Gonorrhoe. Manchmal bei Erkältungen Schmerzen in der Lumbalregion rechts. 1936 Behandlung in einem anderen Krankenhaus. Der dort erhobene Urographiebefund wurde als infizierte Steinniere gedeutet. Anfang Februar 1942 Erkrankung mit hohem Fieber. Seitdem dauernde Cystitisbeschwerden.

Aufnahme am 26. 3. 42. Urin: Massenhaft Leukocyten, zahlreiche Kokken und kurze Stäbchen. Rest-N 34 mg%.

1. 4. Röntgenuntersuchung der Harnorgane. Klinische Diagnose: Ureterolithiasis? Infizierte Steinniere?

Leeraufnahme: Grösse, Lage und Form der Nierenschatten normal. Im Zentrum des rechten Nierenschattens eine bohnengrosse Kalkschollenansammlung, im oberen Pol ein weizenkorngrosser und im unteren Pol ein etwas kleinerer, kalkdichter Schatten.

Urographie: Beiderseits gleichzeitig und zu normaler Zeit einsetzende Kontrastausscheidung. Sehr wenig verminderte Kontrastdichte im rechten Nierenbecken, das erheblich deformiert ist: Der oberste Calyx vollkommen, eine der mittleren Calyxgruppen zum grössten Teil abgeschnürt, verengter Hals des obersten Calyx major. Ausserdem eine unregelmässige kleine Kontrastansammlung mit unscharfer Grenze medial und unterhalb der untersten Calyxgruppen. Die oben beschriebenen Kalkschatten liegen zum grössten Teil ausserhalb des Nierenbeckens im Nierenparenchym. Schlussfolgerung: Das Aussehen der Veränderungen ist äusserst verdächtig auf Tuberkulose. Eine klinische Untersuchung im Hinblick hierauf ist notwendig.

Röntgenuntersuchung der Lungen o. B.

22. 4. Cystoskopie: Oedem und Rötung rechts in der Blase. *Blasenharn* 10—15 Leukocyten, Tb.-Bazillen neg. *Rechter Ureterenharn:* Zahlreiche Leukocyten, Tb.-Bazillen pos. *Linker Ureterenharn:* Verhältnis der weissen zu den roten Blk. wie im Blut. Tb.-Bazillen neg. Im Anschluss an die Cystoskopie *retrograde Pyelographie rechts:* Derselbe Befund wie bei der Urographie.

28. 4. Nephrectomia dx. (Millbourn): Grosse und höckerige Niere mit Abszessen im oberen Pol. *Operationspräparat:* Im oberen Pol 3 fast eigrosse Cysten, 2 davon infiziert, mit wässerigem, eitrigem Inhalt, und eine mit wasserklarem Inhalt. Im unteren Teil der Niere, am Nierenbecken ein mehr als erbsengrosser Herd. Mikroskopischer Befund: Nierentuberkulose.

FALL 82. A. K. 32-jährige Frau. Chir. 1456/42.

1936 kurze Zeit lang Cystitisbeschwerden. Im Sommer 1937 Erkrankung mit Rückenschmerzen, Fieber, geringem Harndrang und etwas Brennen in der Blase. Wurde 1 Woche lang von einem Arzt als Pyelitis behandelt. 25. 3. 42 normaler Partus. In der letzten Hälfte der Gravidität Brennen und Jucken beim Wasserlassen, häufiger Harndrang und Rückenschmerzen rechts. 2. 4. allmählich zunehmende Schmerzen in der rechten Flanke.

Aufnahme am 4. 4. 42 in die Frauenklinik. Deutlich herabgesetzter A. Z. Hoch fiebernd. Starke Druckempfindlichkeit rechts im Bauch, maximal hinten über der rechten Niere. Im Sediment weisse und rote Blk. und Bakterien. Senkung 82 mm/Std. Rest-N 38 mg%.

7. 4. Röntgenuntersuchung der Harnorgane. Klinische Diagnose: Pyelitis rechts? Nephrolithiasis dx.?

Leeraufnahme: Rechter Nierenschatten mit plumpem unteren Pol. Der obere ist schmal und nur teilweise abgrenzbar. Darin unregelmässige, zum grössten Teil nicht sehr dichte Verkalkungen, die durch radiär zum Pelvis verlaufende dünnere Streifen in Gruppen eingeteilt sind. Linker Nierenschatten o. B.

Urographie: Rechts etwas verspätete Kontrastausscheidung. Verminderte Kontrastdichte. Normale Form der distalen Calices. Der oberste Calyx ist etwas dilatiert und bogenförmig nach distal disloziert. Am Orte der eben beschriebenen Verkalkungen fehlt die Kontrastfüllung im Nierenbecken. Links o. B. Schlussfolgerung: Röntgenologisch zeigt der obere Teil der rechten Niere das Bild einer partiellen Kittniere. Nierenbeckenveränderungen und paranephritische Veränderungen um den oberen Nierenpol. Verdacht auf Tuberkulose.

Röntgenuntersuchung der Lungen: Hilusdrüsenverkalkungen rechts.

Überweisung in die Chirurgische Klinik: *Aufnahme am 14. 4. 42.*

16. 4. Cystoskopie: Harnleitermündungen o. B. *Blasenharn:* Zahlreiche Leukocyten. Massenhaft kurze Stäbchen. *Rechter Ureterenharn:* Massenhaft Leukocyten, einzelne kurze Stäbchen. *Linker Ureterenharn:* 15—20 Leukocyten, einzelne kurze Stäbchen. In allen Proben Tb.-Bazillen neg.

28. 4. Nephrectomia dx. (Wiklundh): Perinephritische Veränderungen um die Niere. An der Vorderseite der Niere ist das Peritoneum fest adhaerent. *Operationspräparat:* In der oberen Nierenhälfte 3 haselnussgrosse, käsig-eitrige Kavernen, die z. T. verkalkt sind. Mikroskopischer Befund: Nierentuberkulose.

FALL 83. K. F. 16-jähriger Landarbeiter. Chir. 1479/42.

1929—33 Behandlung wegen Tuberkulose des rechten Hüft- und Ellbogengelenks. Seit 6 Wochen Cystitisbeschwerden.

Aufnahme am 15. 4. 42. Urin 30 weisse, 15 rote Blk. Einzelne Kokken. Rest-N 36 mg%.

17. 4. Röntgenuntersuchung der Harnorgane. Klinische Diagnose: Tbc. ren.?

Leeraufnahme: Im oberen Teil des rechten Nierenschattens eine bohnengrosse inhomogene Verkalkung.

Urographie: Beiderseits gleichzeitig zu normaler Zeit einsetzende Kontrastausscheidung. Rechts etwas verminderte Kontrastdichte. Im oberen Nierenpol füllt sich eine walnussgrosse Zerfallshöhle. Ausserdem neben dem zweituntersten Calyx ein erbsengrosser Bezirk mit stark verminderter Kontrastdichte. Links o. B.

Röntgenuntersuchung der Lungen: Hilusdrüsenverkalkungen links. Kleine kalkdichte Flecken im linken Lungenfeld.

20. 4. Cystoskopie: Blasenschleimhaut im grossen ganzen normal. Rechte Harnleitermündung etwas oedematös, linke normal. Der Ureterenkatheter kann rechts nur $^1/_2$ cm weit eingeführt werden, danach absolutes Hindernis. Kein Harn von dieser Seite. *Blasenharn:* Zahlreiche Leukocyten. Tb.-Bazillen pos. *Rechter Ureterenharn:* 10—15 Leukocyten. Tb.-Bazillen neg. *Linker Ureterenharn:* Einzelne Leukocyten. Tb.-Bazillen neg.

24. 4. Nephrectomia dx. (Liedberg): Makroskopisch und palpatorisch nichts Pathologisches an der Niere zu finden. *Operationspräparat:* Dem Röntgenbilde entsprechend eine haselnussgrosse Kaverne an Stelle des zweitobersten Calyx. Mikroskopischer Befund: Nierentuberkulose.

FALL 84. H. H. 16-jähriges Dienstmädchen. Lungenklinik. 90/42.

Behandlung in der Lungenklinik wegen Tbc. pulm. amb. cavernos. Aseptische Pyurie. Resultat eines Meerschweinchenversuches mit dem Blasenharn pos. Keine Beschwerden beim Wasserlassen. Rest-N 40 mg%.

23. 4. 42 Röntgenuntersuchung der Harnorgane. Klinische Diagnose: Tbc. ren.

Leeraufnahme: Grösse, Lage und Form der Nierenschatten normal. Im oberen medialen Teil der rechten Niere eine kleine Ansammlung nicht sehr dichter Kalkschatten. Im unteren Teil des linken Nierenschattens einige kleine Kalkschatten.

Urographie: Rechts o. B. Links sehr wenig verminderte Kontrastdichte. Starke Lumenverminderung und Einschnürung des untersten Calyx major.

29. 4. Die diagnostizierte Tuberkulose der linken Niere kann wegen des Zustandes der Lungen nicht operiert werden. Überweisung in ein Sanatorium.

FALL 85. L. J. 19-jähriger Student. Chir. 1617/42.

1940 Gonorrhoe. Vor 3 Monaten Erkrankung mit Kreuzschmerzen, häufigem Harndrang, starkem Brennen in der Harnröhre beim Wasserlassen und Fieber. Einige Male terminale Haematurie. Vom Arzt wegen Verdachtes auf Cystitis gonorrhoica in die Venerologische Abteilung eingewiesen. Dort wurden Tb.-Bazillen im Harn festgestellt. Einweisung des Patienten in die Chirurgische Klinik.

Aufnahme am 24. 4. 42: Urin: Massenhaft Leukocyten. Tb.-Bazillen pos. Rest-N 31 mg%.

27. 4. Röntgenuntersuchung der Harnorgane. Klinische Diagnose: Tbc. ren.

Leeraufnahme: Nierenschatten o. B.

Urographie: Rechts etwas verspätete Kontrastausscheidung. Verminderte Kontrastdichte. Deformiertes Nierenbecken. Die obere Calyxgruppe ist fast vollständig abgeschnürt, und die unteren Calices sind teilweise unscharf begrenzt. Links o. B.

Röntgenuntersuchung der Lungen: o. B.

29. 4. Cystoskopie: Blasenschleimhaut fleckenweise gerötet und mit Fibrin belegt. Rechte Harnleitermündung stark gerötet und etwas geschwollen. Linke Harnleitermündung o. B. Der Ureterenkatheterismus missglückt rechts. *Blasenharn:* Massenhaft Leukocyten. Tb.-Bazillen pos. *Linker Ureterenharn:* Einzelne Leukocyten. Tb.-Bazillen neg.

6. 5. Nephrectomia dx. (Lauritzen): Höckeriger oberer Nierenpol. *Operationspräparat:* Der obere Nierenpol besteht aus einem Konglomerat walnussgrosser, glattwandiger Cysten mit klarem Inhalt. Der obere Teil des Nierenbeckens schliesst oben tütenförmig mit einer kleinen Narbe. Ungefähr in der Mitte der Konvexität eine ähnliche Cyste mit trübem Inhalt und morscher Wand ohne nachweisbare Verbindung mit dem Nierenbecken. Ulcerierte Papillenspitzen an der unteren Calyxgruppe. Mikroskopischer Befund: Nierentuberkulose.

FALL 86. L. O. 30-jährige Frau. Lungenklinik. 209/42.

Behandlung wegen Tbc. pulm. amb. Bei einer der regelmässig ausgeführten Harnuntersuchungen wurde eine aseptische Pyurie festgestellt. Keine Beschwerden beim Wasserlassen. Rest-N 25 mg%.

11. 6. 42 Röntgenuntersuchung der Harnorgane. Klinische Diagnose: Tbc. ren.?

Leeraufnahme: Nierenschatten o. B.

Urographie: Rechts o. B., links etwas verspätete Ausscheidung und verminderte Kontrastdichte. In der Mitte der Niere ist ein Calyx major abgeschnürt. Der obere Calyx

major verengert. An den Calices des oberen Nierenpoles kleine Zerfallshöhlen. Der unterste Calyx ist etwas unregelmässig.

15. 6. Tb.-Bazillen pos. Da wegen des Lungenstatus der Patientin keine Operation vorgenommen werden kann, Überweisung in ein Sanatorium.

FALL 87. T. L. 42-jähriger Installateur. Chir. 2171/42.

1918 operiert wegen »Wasser im Bauch». 1930 Ablatio testis dx. wegen Tbc. 1931 Resectio epididymidis sin. und Nephrectomia sin. wegen Tbc. 1935 tbc. pedis. Seit einem Monat Kreuzschmerzen. 2 Wochen lang Cystitisbeschwerden.

Aufnahme am 9. 6. 42. Urin: Massenhaft Leukocyten. Tb.-Bazillen pos. Rest-N 39 mg%.

11. 6. Röntgenuntersuchung der Harnorgane. Klinische Diagnose: Tbc. ren. dx.

Leeraufnahme: Rechte Niere etwas gross, linke fehlt.

Urographie: Zu normaler Zeit beginnende Kontrastausscheidung. Im Nierenbecken etwas verminderte Kontrastdichte. In der oberen Nierenhälfte füllen sich 3 kirschgrosse Zerfallshöhlen. Ausserdem Deformierung der oberen Calyxgruppe.

FALL 88. A. H. 64-jähriger Landwirt. Chir. 4283/42.

1939 Pleuritis links. 1940 Pleuritis rechts. 1941 Thrombose in beiden Beinen. Seit mehr als 4 Monaten vermehrter Harndrang und Brennen in der Harnröhre, manchmal Kreuzschmerzen. Suchte am 6. 7. 42 die Medizinische Klinik wegen einer Schwellung der Beine und Beschwerden beim Wasserlassen auf. Harn: Mässig bis reichlich weisse, einzelne rote Blk., Kokken und Stäbchen. Temp. in der ersten Zeit subfebril. Dann normal. Senkung 15—30 mm/Std. Rest-N 40 mg%. EKG: Myocardschädigung.

27. 8. Röntgenuntersuchung der Harnorgane:

Leeraufnahme: Nierenschatten o. B.

31. 8. Urographie mit Jodairal unter der *Diagnose* Pyurie: Kontrastausscheidung so schlecht, dass die Nierenbeckenanatomie nicht ausreichend festgestellt werden kann. Retrograde Pyelographie wegen Urethrastriktur unmöglich.

10. 9. Urographie mit Per-Abrodil: Rechts o. B. Links etwas verspätete Kontrastausscheidung und verminderte Kontrastdichte in einem dilatierten Nierenbecken. Kleine Blase.

Röntgenuntersuchung der Lungen: Pleuritisreste.

Überweisung in die Chirurgische Klinik am 12. 9.

18. 9. Cystoskopie (Nach Sondierung der Urethrastriktur): Blasenschleimhaut mit Trabekeln. Harnleitermündungen o. B. *Linker Ureterenharn:* Zahlreiche Leukocyten. Tb.-Bazillen pos. Im Anschluss hieran *retrograde Pyelographie links* zur genaueren Untersuchung der Anatomie. Linkes Nierenbecken dilatiert, im oberen Teil der Niere unscharfe Calyxbegrenzung und Füllung einer daumenendgliedgrosse Höhle. Schleimhautveränderungen im Nierenbecken und in den proximalen Harnleiterenden. Der Befund spricht für eine linksseitige Nierentuberkulose.

1. 10. Hinfällig, sehr mitgenommen, Cyanose und schlechter Puls durch Temperaturzacken. Nephrektomie nicht ratsam.

FALL 89. S. S. 19-jähriges Landarbeiterin. Chir. 4317/42.

Im Sanatorium wegen doppelseitiger Lungentuberkulose. Wahrscheinlich tuberkulöse Salpingitis rechts. Seit 4 Monaten Cystitisbeschwerden. Urin: Alb. pos. Aseptische Pyurie. Meerschweinchenversuch mit dem Blasenharn am 27. 2. pos.

Aufnahme am 22. 4. 42. Urin: Alb. pos., massenhaft rote und weisse Blk., mässig viele Stäbchen. Rest-N 26 mg%.

23. 4. Cystoskopie: Am Blasengrunde deutliche cystitische Veränderungen. Harnleitermündungen o. B. *Blasenharn:* Zahlreiche weisse und rote Blk., einzelne Kokken. *Rechter Ureterenharn:* Keine Leukocyten. *Linker Ureterenharn:* Einzelne Leukocyten, Tb.-Bazillen in allen Proben neg.

24. 4. Röntgenuntersuchung der Harnorgane. Klinische Diagnose: Tbc. ren.?

Leeraufnahme: Nierenschatten o. B.

Urographie: Beiderseits gleichzeitig zu normaler Zeit einsetzende Kontrastausscheidung. Normale Kontrastdichte. Normale Nierenbeckenanatomie.

Meerschweinchenversuch mit dem Ureterenharn. Entlassung der Patientin in das Sanatorium, um das Resultat abzuwarten.

4. 6. Resultat des Meerschweinchenversuches und der Löwenstein-Züchtung: *Rechter Ureterenharn:* Neg. *Linker Ureterenharn:* Meerschweinchenversuch neg., Löwenstein-Züchtung: In 2 Röhrchen kein Wachstum und in 2 anderen insgesamt 3 Kolonien vom humanen Typus.

Wiederaufnahme am 1. 7. 42.

2. 7. Urographie. Klinische Diagnose: Tbc. ren. sin. Derselbe Status wie bei der Untersuchung am 24. 4. 42.

Zur genaueren Untersuchung *retrograde Pyelographie:* Rechts o. B., links kann der Ureter nicht katheterisiert werden.

4. 7. Cystoskopie: An mehreren Stellen wulstförmige Verdickungen der Blasenschleimhaut, vereinzelt auf Tbc. verdächtige Knötchen. Beide Harnleitermündungen gerötet und geschwollen, die rechte klaffend. Der linke Ureter kann nicht katheterisiert werden. *Blasenharn:* Zahlreiche Leukocyten, Tb.-Bazillen pos. *Rechter Ureterenharn:* Einzelne Leukocyten, Tb.-Bazillen neg.

Da keine Nierenveränderungen gefunden wurden, wird die Pat. zur Kontrolle nach 4 Monaten wiederbestellt. *Wiederaufnahme am 20. 11. 42.*

23. 11. Röntgenuntersuchung der Harnorgane. Klinische Diagnose: Tuberkulöse Cystitis + Tbc. ren.?

Leeraufnahme: Derselbe Status wie vorher.

Urographie: Beiderseits gleichzeitig zu normaler Zeit einsetzende Ausscheidung und normale Kontrastdichte. Wegen starker Atemnot der Pat., die einen Pneumothorax hatte, gelingt die Kompression nur unvollständig, und die Nierenbeckenanatomie kann nicht zufriedenstellend untersucht werden. Links findet man jedoch eine Einschnürung am Halse des unteren Calyx major, die bei der Untersuchung am 2. 7. 42 nicht vorhanden war. Zur genaueren Untersuchung der Nierenbeckenanatomie wird eine retrograde Pyelographie links vorgeschlagen.

25. 11. Cystoskopie: Derselbe Status in der Blase wie bei der vorigen Untersuchung. *Rechter Ureterenharn:* Einzelne Leukocyten, massenhaft Erythroc. Tb.-Bazillen neg. Aus dem linken Harnleiter kommt kein Harn.

26. 11. Retrograde Pyelographie links: Derselbe Nierenbeckenbefund wie bei der Urographie. Ausserdem nach Injektion unter hohem Druck Kontrastfüllung einer kleinen, unregelmässigen Höhle neben der oben beschriebenen Calyx major-Veränderung.

10. 12. Nephrectomia sin. (Lauritzen): *Operationspräparat:* Dem Röntgenbilde entsprechend weist die dorsale Partie der Niere eine fast haselnussgrosse, mit tuberkulösem Käse gefüllte Höhle auf, die durch eine kurze Nierenbeckenverzweigung mit starken Schleimhautveränderungen mit dem Nierenbecken verbunden ist. Mikroskopischer Befund: In den Papillenspitzen des zur Untersuchung eingesandten Teiles der exstirpierten Niere eine käsige Nekrose. In deren Umgebung lockeres Granulationsgewebe mit angedeuteter Bildung miliarer Herde. Im Papillenwinkel ist das Gewebe ebenfalls käsig eingeschmolzen und enthält verstreut Miliartuberkel mit typischen Langhansschen Riesenzellen. Der Prozess hat sich hier in das umgebende Nierenparenchym hinein ausgebreitet. Vom Papillenwinkel gehen die tuberkulösen Veränderungen an der Nierenbeckenwand entlang weiter. Das Nierenbeckenepithel ist hier abgestossen und durch einen käsigen Belag ersetzt; die tuberkulösen Granulationen haben eine ziemlich starke Verdickung der Nierenbeckenwand und dementsprechend eine Verengerung des Calyxlumens hervorgerufen. Rundzelleninfiltrat und einzelne Tuberkel in dem umgebenden Fettgewebe. (Ahlström.)

Literatur.

d'Agnolo, Siehe Ravasini, Pielografia ...
Ahlström, Acta chir. Scand. 75, 1934, 162.
Alken, Z. Ur. 32, 1938, 433.
Andrén, Acta Radiol. 9. 1928, 289.
Ask-Upmark, Acta path. Scand., 6, 1929, 383.
Bach, Fortschr. Rtgstr. 66, 1942, 151.
Bachrach, Z. urol. Chir. 43, 1937, 255.
Baker, S. G. O. Int. Abst. 71, 1940, 540.
Barclay, Baird, Brit. J. Radiol. 8, 1935, 201.
Bazy, J. d'Urol. 3, 1913.
Bergström, Acta chir. Scand. 74, 1934, 482.
— Zbl. Chir. 1934, 429.
Beyer, Ref. Zbl. f. d. ges. Radiol. 20, 1935, 610.
Biancardi, Minerva Med. 16, 1938, 254.
— Ref. Zbl. f. d. ges. Radiol. 32, 1941, 655.
Bilger, Julien, J. d'Urol. 40, 1935, 377.
Blasucci, Ref. Zbl. f. d. ges. Radiol. 26, 1938, 375.
Blatt, Wien. Med. Wschr. 84, 1934, 204.
— Wien. Klin. Wschr. 49, 1936, 1128.
Blum, Wien. Klin. Wschr. 47, 1934, 372.
Boeminghaus, Z. urol. Chir. 29, 1930, 471.
— Arch. klin. Chir. 171, 1932, 109.
— Dtsch. Med. Wschr. 1937, 679.
— Röntgenpraxis, 9, 1937, 727.
— Z. ærztl. Fortbldg 37, 1940, 198.
Boeminghaus-Zeiss, Die Erkrankungen der Harnorgane im Röntgenbild, Leipzig, 1933.
Bollini, Radiol. Med. 27, 1940, 129.
Bonino, Riforma Med. 52, 1936, 1459.
— Z. urol. Chir. 43, 1937, 69.
Braasch, JAMA, 101, 1933, 1848.
Braasch, Emmett, J. Urol. 35, 1936, 630.
Braasch, de la Pena, S. G. O. 57, 1933, 231.
Braasch, Sutton, J. Urol. 46, 1941, 567.
Bronner, Kleinofen, Klin. Wschr. 1937, 1056.
Bucher, Fetter, Radiology, 24, 1935, 160.
Buisson, Radiol. Med. 28, 1941.
— J. d'Urol. 49, 1941, 7.
Buisson, Lovotti, Radiol. Med. 26, 1939, 739.
Bulanda, Boguslaw, Doening, Ref. Zbl. f. d. ges. Radiol. 30, 1940, 193.
Bumpus, Thompson, Am. J. Surg. 49, 1936, 545.
Campbell, J. Urol. 32, 1934, 55.

Caporale, Foà, Zanardi, Arch. ital. Chir. 27, 1930, 219.
Carver, Ref. Zbl. f. d. ges. Radiol. 27, 1938, 639.
Casper, Erg. Chir. 12, 1920, 274.
Cerulli, Ref. Zbl. Chir. 1938, 1596.
Chabanier, Lobo-Onell, Presse méd. 1933, 2010.
Chevassu, Ref. Zbl. f. d. ges. Radiol. 13, 1932, 542.
— Presse méd. 43, 1935, 1752.
— Ref. Z. urol. Chir. 45, 1940, 176.
Cifuentes, Ref. Zbl. f. d. ges. Radiol. 16, 1934, 651.
Clairmont, Zbl. Chir. 1934, 2992.
Clairmont, Schaffhauser, Zbl. Chir. 1938, 1115.
Colombino, Migliardi, J. d'Urol. 37, 1934, 312.
Crane, J. Urol. 42, 1939, 745.
Cremer, Z. Ur. 34, 1940, 511.
Cumming, Radiology, 18, 1932, 41.
Cumming, Chittenden, JAMA 106, 1936, 602.
Darget, Boileau, J. d'Urol. 37, 1934, 252.
Decker, Zbl. Chir., 1942, 1478.
Deist, Z. urol. Chir. 37, 1933, 353.
Dimtza, Kartal, Z. urol. Chir. 35, 1932, 416.
Dimtza, Schaffhauser, Z. urol. Chir. 35, 1932, 440.
— — Schweiz. Med. Wschr. 1932, 887.
— — Münch. Med. Wschr. 1933, 1423.
Dodero, Ref. Zbl. f. d. ges. Radiol. 26, 1938, 234.
Dreyfus, J. d'Urol. 36, 1933, 161.
Droegemueller, Ref. Z. urol. Chir. 39, 1934, 381.
Ekehorn, Hygiea, 1922, 513.
Elshout, Nederl. Tschr. Geneesk. 1940, 5035.
Elsom, Bott, Walker, Am. J. Psysiol. 118, 1937, 739.
Emmett, Braasch, J. Urol. 40, 1938, 15.
Emmett, Kibler, JAMA 111, 1938, 2351.
Ercole, Ref. Zbl. f. d. ges. Radiol. 22, 1936, 617.
Fain, Z. urol. Chir. 24, 1928, 421.
Fedoroff, Z. Ur. 17, 1923, 264.
Fernandez, Radiol. Med. 1940, 711.
Fey, J. d'Urol. 49, 1941, 385.
Fleck, Ref. Z. urol. Chir. 39, 1934, 420.
Forssell, (Josephson), Hygiea 1908, Festband, 34.
Franke, Z. Ur. 30, 1936, 505.
Gabbianelli, Riforma Med. 52, 1936, 591.
Gloor, Schweiz. Med. Wschr. 1942, 1001.
Goldstein, Abeshouse, Radiology, 30, 1938, 544.
Günther, Münch. Med. Wschr. 1937, 1695.
Gutiérrez, J. d'Urol. 31, 1931, 126.
Haenisch, Lehmanns Med. Atlanten, Bd 7, 835.
Hallam, Yearbook of Urology, 1938, 158.
Heckenbach, Med. Welt, 13, 1939, 693.
Heim, Chirurg, 8, 1939, 307.
Hellmer, Acta Radiol. 16, 1935, 51.
— Chirurg, 7, 1935, 8.
— Nord. Med. Tidskr. 9, 1935, 287.
— Z. Ur. 36, 1942, 119.
— Acta Radiol. 23, 1942, 233.

Hellmer, Chirurg, 14, 1942, 225.
Hellström, Hygiea, 92, 1930, 836.
Hendriock, Zbl. Chir. 61, 1934, 1822.
Henline, S. G. O. 57, 1933, 231.
— JAMA, 103, 1935, 729.
Herbst, JAMA 113, 1939, 371.
Herman, Ref. Zbl. f. d. ges. Radiol. 11, 1932, 172.
Herzog, Z. Ur. 34, 1940, 273.
Heusser, Helvet. Med. Acta, 4, 1937, 3.
Hinman, S. G. O. 66, 1938, 329.
Hinman, Lee-Brown, JAMA, 81, 1924, 607.
Hogge, Laurent, Ref. Zbl. f. d. ges. Radiol. 16, 1934, 367.
Hohmann, Therapie d. Gegenwart, 1933,
Hryntschak, Z. Ur. 25, 1931, 819.
— Wien. Med. Wschr. 1935, 400.
— Z. urol. Chir. 43, 1937, 255.
— Z. Ur. 32, 1938, 431.
Hughes, Peterfi, Z. urol. Chir. 31, 1931, 146.
Hutter, Fortschr. Rtgstr. 47, 1933, 20.
— Wien. Klin. Wschr. 47, 1934, 96.
— Ibid. 53, 1940, 220.
Itikawa, Tokudi, Tanio, Z. Ur. 33, 1939, 395.
Ivarsson, Acta chir. Scand. Suppl. 18, Stockholm 1931.
Iversen, Bjering, Bing, De medicinske Nyrelidelser, Kopenhagen 1941.
Jacobs, Brit. med. J. 1934, 420.
Jäger, Zbl. Chir. 1933, 1967.
Jáki, Z. urol. Chir. 32, 1931, 386.
— Arch. klin. Chir. 180, 1934, 163.
— Ibid. 185, 1936, 16.
jakšy, Z. urol. Chir. 43, 1937, 13.
Jameson, S. G. O. 67, 1938, 56.
Joseph, Die Harnorgane im Röntgenbild, 2. Aufl., Leipzig 1931.
Jungano, J. d'Urol. 29, 1930, 378.
Junker, Z. Ur. 32, 1938, 112.
— Ibid. 36, 1942, 228.
Kirkland, Yearbook of Urology 1938, 157.
Kneise-Schober, Die Röntgenuntersuchung der Harnorgane, Leipzig, 1941.
Kornblum, Radiology, 36, 1941, 682.
Kretschmer, Am. J. Surg. 49, 1930, 221.
Kunstmann, Z. urol. Chir. 45, 1940, 176.
Lachs, Ref. Zbl. f. d. ges. Radiol. 31, 1940, 143.
Lasio, Ibid. 15, 1933, 591.
Lauber, Dtsch. Z. Chir. 240, 1933, 592.
— Zbl. Chir. 1939, 2534.
Lauber, Pohle, Dtsch. Z. Chir. 221, 1929, 145.
Laurell, Acta Radiol. 3, 1924, 226.
Legueu, J. d'Urol. 31, 1931, 75.
Lett, Lancet, 2, 1936, 1313.
Levene, Konikov, Matthews, Am. J. Roent. 32, 1934, 818.
v. Lichtenberg, Brit. J. Urol. 3, 1931, 119.
— Arch. klin. Chir. 171, 1932, 3.
v. Lichtenberg, Dietlen, Mitt. Grenzgeb. Med. u. Chir. 23, 1911.
v. Lichtenberg-Swick, Z. urol. Chir. 29, 1930, 115.

Lieberthal, S. G. O. 67, 1938, 26.
Liedholm, Klin. Wschr. 1935, 497.
Lissowskaya, Bondarenko, Ref. Zbl. f. d. ges. Radiol. 31, 1940, 322.
Ljunggren, Nord. Kir. För. förh. 1933.
— Z. urol. Chir. 39, 1934, 78.
— Z. Ur. 30, 1936, 650.
— Z. Ur. 32, 1938, 40.
— Nord. Med. 16, 1938, 1687.
— Acta chir. Scand. 81, 1939, 307.
— Svenska Läkartidn. 1940, 53, 1751.
— Nord. Med. 13, 1942, 540.
— Z. Ur. 36, 1942, 155.
— Svenska Läkartidn. 1942, 2111.
Ljunggren, Wahlgren, Acta Radiol. 18, 1937, 213.
Magnusson, Acta Radiol. 12, 1931, 552.
Makosi, Ref. Zbl. f. d. ges. Tub.-forsch. 1942, 209.
Maisonnet, Delaye, Arch. Mal. Reins 8, 1934, 413.
Markiewitz, Zbl. Chir. 1933, 1474.
Medlar, Am. J. Pathol. 2, 1926, 401.
— Am. J. Surg. 47, 1929, 605.
Migliardi, Radiol. Med. 19, 1932, 451.
Minder, Z. urol. Chir. 42, 1936, 312.
Morse, Scott, Yearbook of Urol. 1940, 172.
Mucchi, Ref. Zbl. f. d. ges. Radiol. 27, 1938, 640.
Nahrath, Arch. klin. Chir. 179, 1934, 222.
Narath, J. Urol. 43, 1940, 145.
Natvig, Acta Radiol. 22, 1941, 745.
Necker, Wieser, Wien. Med. Wschr. 1932, 779.
Negro, Arch. ital. Chir. 53, 1938, 284.
Neuwirth, Ref. Z. urol. Chir. 40, 1935.
Nicolich, Siehe Ravasini, Pielografia ...
Nisio, Ref. Zbl. f. d. ges. Radiol. 24, 1937, 44.
Novak, Ref. Z. Ur. 31, 1937, 834.
Oehlecker, Med. Welt 7, 1933, 50.
Olle Olsson, Acta Radiol. 20, 1939, 578.
— Z. Ur. 34, 1940, 283.
— Nord. Med. 13, 1942, 538.
Östling, Acta Radiol. 15, 1934, 28.
v. Pannewitz, Z. urol. Chir. 25, 1928, 462.
Papin, J. d'Urol. 35, 1933, 418.
— Presse méd. 1933, 652.
Papin, de Berne Lagarde, Ref. Zbl. f. d. ges. Radiol. 21, 1936, 556.
Pascual, Ref. Z. urol. Chir. 39, 1934, 32.
Pask, Brit. J. Tbc. 27, 1933, 112.
Pavone, Riforma Med. 54, 1938, 837.
Perlmann, Zbl. Gynäk. 1930, 3208.
— Z. Ur. 25, 1931, 531.
Petrén, Chirurg. 7, 1935, 1.
— Nord. Med. Tidskr. 9, 1935, 281.
— Nord. Med. 13, 1942, 542.
Pflaumer, Arch. klin. Chir. 180, 1934, 165.
Pillai, Am. J. Roent. 39, 1938, 379.
Polgár, Fortsch. Rtgstr. 1942, 151.

Popescu-Buzeu, Bares, Theodorescu, Ref. Zbl. f. d. ges. Radiol. 33, 1941, 199.
Praetorius, Z. Ur. 31, 1937, 298.
Prévôt, Fortschr. Rtgstr. 59, 1939, 52.
Priestley, Radiology, 28, 1937, 559.
Ravasini, Pielografia ascendente e pielografia discendente, Bologna 1931.
— Z. urol. Chir. 36, 1933, 243.
Reid, Brit. J. Urol. 11, 1939, 305.
Reil, Z. urol. Chir. 9, 1922, 82.
Reitan, Acta Radiol. 18, 1937, 578.
Renander, Acta Radiol. 20, 1939, 341.
Ribbing, Acta Radiol. 14, 1933, 545.
Rittmansberger, Z. Ur. 33, 1939, 265.
Riva Crugnola, Ref. Zbl. f. d. ges. Radiol. 24, 1937, 267.
Roseno, Z. urol. Chir. 26, 1929, 324.
Roswell, Dunham, Radiology 17, 1931, 113.
Rubritius, Med. Welt 15, 1941, 528.
— Z. urol. Chir. 37, 1933, 123.
Rudnick, zit. nach Baker.
Rumpel, zit. nach Cifuentes.
Schinz, Baensch, Friedl, Lehrbuch der Röntgendiagnostik, 4. Aufl., Leipzig 1939.
Schaffhauser, Z. urol. Chir. 40, 1935, 426.
Schmidt, Z. urol. Chir. 26, 1932, 81.
Schneider, A., Z. Ur. 34, 1940, 157.
Schneider, H., Z. Ur. 29, 1935, 385.
— Ibid. 30, 1936, 1.
— Ibid. 31, 1937, 217.
— Ibid. 32, 1938, 777.
— Ibid. 33, 1939, 258.
— Dtsch. Med. Wschr. 50, 1939, 1797.
— Med. Welt 15, 1941, 767.
Schönwald, Fortschr. Rtgstr. 49, 1934, 646.
Schröder, Erg. Chir. 31, 1938, 224.
— Z. urol. Chir. 46, 1942, 274.
Schüpbach, Z. urol. Chir. 1, 1913.
Schönberg, Virchows Arch. 220, 1915, 285.
Sgalitzer, Arch. klin. Chir. 160, 1930, 506.
Shanks, Kerley, Twining, A textbook of X-ray diagnosis, London 1938.
Simon, Z. Ur. 26, 1932, 593.
Sinz, Z. Ur. 29, 1935, 167.
Söderlund, Upsala Läkareför:s förh., N. F., Bd 17, H. 8.
— Acta chir. Scand. 54, 1921, 101.
— Ibid. 56, 1923, 27.
— Acta Radiol. 7, 1926, 504.
— Nord. Med. Tidskr. 4, 1932, 757.
Sorrentino, La Tubercolosi Renale, Neapel, 1938.
Staehler, Bruns' Beiträge, 165, 1937, 399.
— Z. Ur. 32, 1938, 49.
Stenholm, Zbl. Chir. 62, 1935, 515.
Stobbaerts, Ref. Zbl. f. d. ges. Radiol. 15, 1933, 278.
Suter, Schweiz. Med. Wschr. 1934, 668.
Sweetser, J. Urol. 25, 1931, 311.
Swick, Klin. Wschr. 1929, 2087.
Taylor, Am. J. Roent. 42, 1939, 700.

Taylor, Wershub, N. Y. St. J. Med. 38, 1938, 166.
Teposu, Danicico, Ref. Z. urol. Chir. 38, 1933, 175.
Teposu, Danicico, St. Jianu, Ref. Z. urol. Chir. 38, 1933, 173.
Thomas, Stebbins, Petter, Am. J. Surg. 38, 1937, 57.
Thomas, Stebbins, Rigos, VII. Congress of the International Society of Urology 1939, Reports, I, 321.
Thomas, Stebbins, Sandell, Radiology, 36, 1941, 678.
Timpano, Gianotti, Ref. Zbl. f. d. ges. Radiol. 22, 1936, 477.
Troell, Acta Radiol. 18, 1937, 88.
Tzschirntsch, Münch. Med. Wschr. 1936, 684.
Uebelhör, Z. Ur. 29, 1935, 713.
— Ibid. 30, 1936, 705.
Vajano, Radiol. Med. 20, 1933, 308.
Verdardi, Ref. Z. urol. Chir. 31, 1937, 644.
Virgillo, Arch. ital. Chir. 38, 1934, 45.
Voelcker, v. Lichtenberg, Münch. Med. Wschr. 1906, 105.
Vorobtzov, zit. nach Baker.
Waters, Am. J. Roent. 29, 1933, 17.
Weber, Erg. d. ges. Tub.-forsch. 9, 1939, 321.
— Wien. Klin. Wschr. 52, 1939, 1078.
Wegelin, Wildbolz, Z. urol. Chir. 2, 1914, 201.
Weiser, Fortschr. Rtgstr. 56, 1937, 95.
Werwath, Zbl. Chir. 1937, 587.
— Dtsch. Z. Chir. 248, 1937, 563.
v. Wieser, Wien. Klin. Wschr. 48, 1935, 1299.
Wildbolz, Chirurgie Der Nierentuberkulose, Neue Deutsche Chirurgie, 1913.
— Z. urol. Chir. 1, 1913.
— Schweiz. Med. Wschr. 1932, 887.
— Z. urol. Chir. 42, 1936, 257.
— VII. Congress of the International Society of Urology 1939, Reports, I, 267.
— Z. urol. Chir. 45, 1940, 181.
Wildbolz, Walthard, Z. urol. Chir. 45, 1940, 1.
Woodruff, Bumpus, JAMA, 103, 1935, 716.
Wulff, Chirurg, 7, 1935, 16.
— Nord. Med. Tidskr. 9, 1935, 292.
— Z. Ur. 29, 1935, 745.
— Acta Radiol. 16, 1935, 77.
— Acta Radiol. Suppl. 32, Stockholm, 1936.
— Nord. Med. 15, 1942, 2708.
Zorzosa, J. d'Urol. 40, 1935, 258.